

UNIVERSIDAD AMERICANA  
FACULTAD DE ODONTOLOGÍA



“COMPARACIÓN DE TÉCNICA DE BLANQUEAMIENTO DENTAL CON  
PERÓXIDO DE HIDROGENO A 35% UTILIZANDO O NO ACTIVACIÓN CON  
LÁMPARA LED EN LA UNIVERSIDAD AMERICANA EN EL AÑO 2011”

CHRISTIAN MARTÍNEZ BLANDÓN  
ALEJANDRO MORA HOLMANN

Monografía para optar al grado de  
CIRUJANO DENTISTA

Profesor Tutor:

DR. CÉSAR MOLINA SÁNCHEZ

MANAGUA, NICARAGUA. MARZO DE 2012

## **Dedicatoria**

*"Lo importante no es lo que nos hace el destino,  
sino lo que nosotros hacemos de él."*

*Dedicamos nuestro trabajo de investigación y la culminación de nuestros estudios a todas aquellas personas que han estado en las buenas y en las malas durante todos estos años de carrera universitaria. Nos dieron la fuerza para seguir adelante y siempre luchar para lo que en verdad queremos.*

## **AGRADECIMIENTOS**

Primero y antes que nada, le quisiéramos agradecer a nuestros padres por darnos su apoyo incondicional. Nos enseñaron los valores de esfuerzo, responsabilidad y disciplina, que definitivamente sin ellos no la hubiésemos podido alcanzar este gran logro.

Principalmente, queremos agradecer a nuestro tutor y guía, el Dr. César Molina, quien ha sido un apoyo increíble para nosotros en cuanto a invertir de su tiempo libre para guiarnos, aconsejarnos y motivarnos, como también involucrarse en todo el proceso de la investigación.

Igualmente queremos agradecer al grupo de docentes y a nuestros compañeros y amigos con los cuales hemos compartido incontables horas de trabajo; gracias por su ayuda y apoyo incondicional.

Durante este tiempo que hemos invertido en la elaboración de nuestro trabajo monográfico muchas personas e instituciones han estado involucradas en esta investigación y a quienes queremos expresar nuestra gratitud por su ayuda y confianza.

Agradecemos a nuestros pacientes por darnos su confianza y que por ellos pudimos alcanzar nuestra meta para mejorar la salud bucal en nuestro país.

## ÍNDICE GENERAL

**Página**

### **INTRODUCCIÓN**

**I- OBJETIVOS.....1**

**II- MARCO TEORICO.....2**

#### 1. DENTINA

1.1. Propiedades físicas

1.2. Composición química

1.3. Estructura histológica de la dentina

#### 2. ESMALTE

2.1. Propiedades físicas

2.2. Composición química

2.3. Estructura histológica del esmalte

#### 3. BLANQUEAMIENTO

3.1. Clasificación

3.2. Indicación

3.3. Mecanismo de acción

3.4. Seguridad biológica

3.5. Causas de las alteraciones de color

3.6. Evaluación clínica y radiográfica

3.7. Hábitos nocivos del paciente

3.8. Expectativa del paciente en cuanto al resultado estético final

3.9. Perfil de comportamiento del paciente

3.10. Selección de material y técnica

3.11. Blanqueamiento en el hogar con cubeta individual

3.12. Blanqueamiento en consultorio

3.13. Asociación del blanqueamiento en el consultorio y en el hogar

**III. HIPÓTESIS.....43**

**IV. DISEÑO METODOLÓGICO.....44**

**V. RESULTADOS.....50**

**VI. ANÁLISIS DE RESULTADOS.....64**

**VII. CONCLUSIONES.....65**

**VIII. RECOMENDACIONES.....66**

**ANEXOS**

**BIBLIOGRAFÍA**

## INTRODUCCIÓN

El creciente interés de los pacientes en tener los dientes bonitos y una sonrisa más estética se llega a considerar como una necesidad tanto para triunfar en la vida profesional como social. El blanqueamiento dental es un tratamiento dental estético revolucionario que logra reducir varios tonos el color original de las piezas dentales, dejando los dientes más blancos y brillantes.

Las técnicas de blanqueamiento se pueden emplear tanto en dientes vitales como también en dientes no vitales, y se basa en la aplicación de agentes químicos que, mediante una reacción de oxidación, remueven pigmentos orgánicos de los dientes.

El primer informe de blanqueamiento en dientes no vitales data en 1848; en lo que se refiere a blanqueamiento de dientes vitales utilizando la técnica de consultorio, data de 1868. El agente blanqueador empleado era esencialmente el peróxido de hidrógeno. Abbot (1918) sugirió el uso de un instrumento calentado para acelerar la reacción química. Actualmente otros autores han sugerido el uso de lámparas como las láseres, LED y agentes blanqueadores fotosensibles. Sin embargo, faltan evidencias científicas suficientes sobre la importancia real de las fuentes de luz en la técnica de blanqueamiento en el consultorio lo cual nos llevó a formular la siguiente pregunta: ¿Existe o no una diferencia significativa entre ambas técnicas de blanqueamiento dental utilizando o no activación con lámpara LED?

Posso y colaboradores realizaron un estudio en Colombia en el año 2010 en el cual se realizó un ensayo clínico controlado. El maxilar superior de 10 pacientes sanos fue sometido a terapia de blanqueamiento con peróxido de hidrógeno 25%, y usando el método de maxilar dividido, en un cuadrante se aplicó activación con luz halógena por 20 minutos, y en el otro no. El procedimiento fue realizado en dos sesiones de consultorio. Se evaluó el color de cada cuadrante antes y después de la terapia, utilizando la guía de medición de color Vita EasyShade. Dentro de los resultados de dicho estudio el uso de luz halógena como activador en el blanqueamiento dental con peróxido de hidrógeno al 25% no mostró diferencias estadísticamente significativas en el cambio de color (7). Marson y colaboradores realizaron un estudio en el año 2008 publicado en la revista *Operative Dentistry* que evaluaron la alteración de color, estabilidad de color, sensibilidad dental e irritación gingival en 40 pacientes sometidos a varios métodos de blanqueamiento y fuentes de activación de luz. El blanqueamiento con peróxido de hidrogeno al 35% no resulto ser más eficaz cuando se utilizaron fuentes de luz. No hubo diferencia en la estabilidad de color entre los grupos hasta la evaluación hecha seis meses después (4). Bernardon y colaboradores compararon en un estudio en el año 2010 en 90 pacientes publicado en la

revista Operative Dentistry la evolución clínica de técnicas de blanqueamiento en dientes vitales. Encontraron que el uso de una fuente de luz para blanquear en consultorio no influyeron en el resultado del blanqueamiento, la intensidad de la sensibilidad del diente y la durabilidad del efecto blanqueador; por lo tanto, no recomendaron el uso de irradiación de luz (1). Papathanasiou y colaboradores en la revista Compendium editada en el año 2002 publicaron un estudio de 20 pacientes que evaluaron la eficacia de blanqueamiento dental con peróxido de hidrógeno al 35% con activación de luz (conversión de calor) y sin luz (sin conversión de calor) y llegaron a la conclusión que no hubieron diferencias estadísticamente significativas. Este estudio indica que la activación de luz es opcional con el uso de sistemas de blanqueamiento (6). Kugel y colaboradores publicaron en la revista Compendium del año 2006 un estudio de 10 pacientes en el cual compararon la eficacia del cambio de color de dos sistemas de blanqueamiento, los cuales fueron el Britesmile un sistema de peróxido de hidrógeno al 15% y el Opalescence xtraboost, un sistema de peróxido de hidrógeno al 38%. Este estudio indicó que no hubo una diferencia significativa después de un periodo de 2 semanas.(3)

Desde la introducción de tratamientos de blanqueamiento dental en el consultorio, se recomienda el uso de lámparas (incluyendo lámparas de luz halógena, arcos de plasma, LED, LED más láser, láser) para acelerar la acción del gel blanqueador. En el pasado, los resultados clínicos obtenidos con el uso de estas lámparas eran pobres, mostrando un aumento de la sensibilidad del diente y reducción en la estabilidad de color a largo plazo, especialmente cuando el tratamiento fue realizado en una cita. Los avances recientes en sistemas de blanqueamiento en el consultorio que usan un catalizador químico han resultado en disminución de la sensibilidad del diente y han demostrado mejores resultados.(4)

Basándonos en nuestra pregunta de investigación y los antecedentes de estudios anteriores realizados por diferentes investigadores, fue que nos propusimos determinar si existe o no una diferencia entre ambas técnicas y poder aplicar esos resultados a nuestra práctica clínica.

## **I. OBJETIVOS**

### **OBJETIVO GENERAL**

Determinar si el blanqueamiento dental activado con luz utilizando peróxido de hidrógeno al 35% es más efectivo que el blanqueamiento dental con peróxido de hidrógeno al 35% sin foto activación.

### **OBJETIVOS ESPECÍFICOS**

1. Determinar la eficacia del blanqueamiento dental con foto activación utilizando peróxido de hidrogeno al 35%.
2. Determinar la eficacia del blanqueamiento dental con peróxido de hidrogeno al 35% sin foto activación.
3. Determinar si hay diferencia significativa entre los resultados obtenidos con peróxido de hidrógeno al 35% con y sin foto activación.



## **II. MARCO TEÓRICO**

### **1. Dentina**

La dentina, llamada también sustancia ebúrnea o marfil, es el eje estructural del diente y constituye el tejido mineralizado que conforma el mayor volumen de la pieza dentaria. En la porción coronaria se halla recubierta a manera de casquete por el esmalte, mientras que en la región radicular está tapizada por el cemento. Interiormente, la dentina delimita una cavidad, denominada cámara pulpar, que contiene a la pulpa dental (único tejido blando del diente).

El espesor de la dentina varía según la pieza dentaria: en los incisivos inferiores es mínimo (de 1 a 1.5 mm), mientras que en caninos y molares es de 3 mm, aproximadamente. En cada diente en particular, el espesor es mayor en los bordes incisales o cúspideos, y menor en la raíz. Es importante recordar que, debido al tipo de crecimiento que presenta la dentina, el espesor es mayor en dientes viejos que en jóvenes.

En la estructura de la dentina podemos distinguir dos componentes básicos: la matriz mineralizada y los conductos o túbulos dentinarios que la atraviesan en todo su espesor y que alojan a los procesos odontoblásticos. Dichos procesos odontoblásticos son largas prolongaciones citoplasmáticas de las células especializadas llamadas odontoblastos, cuyos cuerpos se ubican en la región más periférica de la pulpa. Estas células producen la matriz colágena de la dentina y también participan en el proceso de calcificación de la misma, siendo por tanto, responsables de la formación y del mantenimiento de la dentina.

Los cuerpos celulares de los odontoblastos están separados de la dentina mineralizada por una zona de matriz orgánica no mineralizada denominada predentina.

De lo expuesto se desprende que la dentina y la pulpa 1º) conforman una unidad estructural, dado que las prolongaciones de los odontoblastos están incluidas en la dentina; 2º.) Conforman una unidad funcional, ya que la pulpa mantiene la vitalidad de la dentina, y la dentina protege a la pulpa y 3º.) Comparten un origen embrionario común, pues ambas derivan del ectomesenquima que forma la papila del germen dentario. Por esas razones se considera a la dentina y a la pulpa en su conjunto como una sola estructura integrada, denominada complejo dentino-pulpar.

La dentina y la pulpa se describen por separado solamente por cuestiones de técnica histológica. La pulpa al ser un tejido conectivo laxo, se estudia exclusivamente en cortes descalcificados, los cuales permiten también analizar la relación dentino-pulpar. Por su parte, al ser la dentina un tejido duro, las observaciones se realizan generalmente en cortes por desgaste para poder observar su estructura mineralizada.

### **1.1. Propiedades físicas**

-Color: la dentina presenta un color blanco amarillento, pero puede variar de un individuo a otro, y también a lo largo de la vida. Como el esmalte es translucido, el color del diente lo otorga la dentina.

El color de la dentina puede depender de:

- a) El grado de mineralización: los dientes primarios presentan un tono blanco azulado por el menor grado de mineralización.
- b) La vitalidad pulpar: los dientes desvitalizados (extirpación pulpar por endodoncia) presentan un color grisáceo.
- c) La edad: con la edad la dentina se vuelve progresivamente más amarillenta.
- d) Los pigmentos: estos pueden tener un origen endógeno o exógeno. Los pigmentos endógenos provienen, por ejemplo, de la degradación de la hemoglobina en los casos de hemorragias pulpares por traumatismos pos tratamientos, o bien de fracturas dentarias, en cuyo caso la corona del elemento experimenta un ennegrecimiento. La acción medicamentosa también ocasiona tonos grisáceos. Los pigmentos exógenos pueden provenir de obturaciones metálicas.

-Translucidez: la dentina es menos translúcida que el esmalte, debido a su menor grado de mineralización, pero en las regiones apicales, donde el espesor de la dentina es mínimo, puede verse por transparencia el conducto radicular.

-Dureza: la dureza de la dentina está determinada por su grado de mineralización. Es mucho menor que la del esmalte, y algo mayor que la del hueso y el cemento. En dientes de personas jóvenes, la dureza de la dentina es comparable a la de la amalgama de plata.

-Radio opacidad: la radio opacidad también depende del contenido mineral, y asimismo resulta menor a la del esmalte y algo superior a la del hueso y cemento. Por su baja radio opacidad, la dentina aparece en las placas radiográficas sensiblemente más

oscura que el esmalte. La dentina presenta una birrefringencia ligeramente positiva, determinada por las fibras colágenas.

-Elasticidad: la elasticidad propia de la dentina tiene gran importancia funcional, ya que permite compensar la rigidez del esmalte, amortiguando los impactos masticatorios. La elasticidad dentinaria varía de acuerdo al porcentaje de sustancia orgánica y al agua que contiene.

-Permeabilidad: la dentina posee permeabilidad debido a la presencia de los túbulos dentinarios, que permiten a distintos elementos (componentes inorgánicos, microorganismos, etc.), penetrar con relativa facilidad.

## **1.2 Composición química**

La composición química de la dentina es aproximadamente de: 70% de materia inorgánica (principalmente cristales de hidroxiapatita), 18% de materia orgánica (principalmente fibras colágenas) y 12% de agua. Aunque se asume que en la composición química general de dentina existen variaciones entre las distintas regiones de la misma, así como entre la dentina de la corona y de la raíz.

### **-Matriz orgánica:**

La matriz orgánica está constituida por varios componentes entre los que destaca el colágeno tipo I, que es sintetizado por el odontoblasto y representa el 90% de dicha matriz. Una vez segregado en la región de la predentina las moléculas de colágeno configuran extracelularmente las fibras. Los colágenos tipos III, IV, V y VI se han descrito en pequeñas proporciones y en diferentes circunstancias. El de tipo III se segrega en casos de dentina opalescente y esta ocasionalmente presente en la denominada dentina peritubular; el de tipo IV, en los momentos iniciales de la dentinogénesis, cuando existe una membrana basal que separa la dentina no mineralizada de los ameloblastos secretores y, finalmente, los de tipo V y VI se han descrito en distintas regiones de la predentina.

En la matriz orgánica de la dentina se han detectado, asimismo proteínas semejantes a las existentes en la matriz ósea tales como la osteonectina, la osteopontina y la proteína Gla de la dentina (similar a la osteocalcina) que contienen ácido (-carboxiglutamato). Dicha matriz contiene además tres proteínas que se localizan únicamente en la dentina: son la fosforina dentinaria (DPP) que tras el colágeno es el componente más abundante de la dentina, la proteína de la matriz dentinaria 1 (DMP 1) y la sialoproteína dentinaria (DSP). Las dos primeras, segregadas por los odontoblastos

participarían en el proceso de mineralización y la última, segregada por odontoblastos jóvenes y también por preameloblastos, participaría de algún modo en el proceso de interrelación epitelio-mesenquima, que acompaña al desarrollo de las piezas dentarias.

Los proteoglicanos están presentes también en la matriz dentinaria. El condroitin 4-sulfato y el condroitin 6-sulfato son los GAG más frecuentes, predominando el segundo de ellos en la predentina. Nuestros estudios con microscopía electrónica analítica revelan una mayor presencia de GAG sulfatados en premolares que en molares.

Proteínas del suero, como la albúmina, fosfolípidos y factores de crecimiento, posiblemente inmovilizados durante la dentinogénesis, se han identificado también en la matriz orgánica de la dentina.

#### -Matriz inorgánica

La matriz inorgánica está compuesta por cristales de hidroxiapatita, similares químicamente a los del esmalte, cemento y hueso. Por su tamaño se diferencian de los grandes cristales del esmalte, ya que los cristales de la dentina son pequeños y delgados, más parecidos a los que se encuentran en el tejido óseo. Las dimensiones de los cristales son 36 nm de longitud, 25 nm de anchura y 10 nm de altura. Los cristales se orientan de forma paralela a las fibras de colágeno de la matriz dentinaria, disponiéndose entre las fibras y también dentro de las mismas, ya que ocupan los espacios entre las moléculas de colágeno que la forman.

En la fracción mineral, además de los cristales de hidroxiapatita hay cierta cantidad de fosfatos amorfos, carbonatos, sulfatos y oligoelementos como flúor, cobre, zinc, hierro, magnesio, etc.

### **1.3 Estructura histológica de la dentina**

La estructura histológica de la dentina está constituida por unidades estructurales básicas y por unidades estructurales secundarias.

## -Unidades estructurales básicas

Las unidades estructurales básicas que constituyen la dentina son dos: el túbulo dentinario y la matriz intertubular.

## -Túbulos dentinarios

Los túbulos dentinarios son estructuras cilíndricas delgadas que se extienden por todo el espesor de la dentina desde la pulpa hasta la unión amelodentinaria o cementodentinaria. La pared del túbulo está formada por dentina peritubular o tubular que está constituida por una matriz mineralizada que ofrece una estructura y una composición química característica. En su interior el contenido tubular está formado por líquido tisular (licor dentinario) y por la prolongación odontoblástica principal (proceso odontoblástico o fibrilla de Tomes). En los cortes por desgaste solo puede estudiarse la pared y el trayecto de los túbulos, pero no su contenido.

- Morfología general de los túbulos dentinarios: curvaturas y ramificaciones.

Los conductos o túbulos de la dentina coronaria siguen un trayecto doblemente curvo, en forma de “S” itálica, la curvatura más externa de dicha S es de convexidad coronaria y la más interna de convexidad apical. En las zonas cúspideas o incisales el trayecto es prácticamente rectilíneo.

En la región radicular los túbulos describen una sola curvatura poco pronunciada, de convexidad apical; en las proximidades del ápice radicular son prácticamente rectos.

Estas trayectorias se denominan curvaturas primarias de los túbulos, y se originan como consecuencia del apiñamiento progresivo de los odontoblastos durante la formación de la dentina. En efecto, a medida que los odontoblastos producen sucesivas capas de dentina, la cámara pulpar se reduce y los cuerpos de los odontoblastos van siendo desplazados hacia el interior del diente, mientras sus prolongaciones quedan dentro de los túbulos dentinarios. Esto se conoce como “migración de los odontoblastos”.

Como resultado de este apiñamiento, hay muchos más túbulos dentinarios por unidad de superficie en las capas de dentina próximas a la pulpa (hay aproximadamente 45,000 por mm<sup>2</sup>), que en las regiones más externas de la dentina (de 15,000 a 20,000 por mm<sup>2</sup>). El grosor de los túbulos también varía siendo más anchos en la proximidad de la pulpa (4  $\mu$ m de diámetro) y más estrechos en la zona periférica (diámetro promedio 1.7

um). A esto hay que agregar la obliteración gradual de la luz tubular que tiene lugar con la edad, proceso que se conoce como esclerosis fisiológica de los túbulos dentinarios.

En todo su recorrido los túbulos dentinarios presentan pequeñas curvaturas secundarias de forma sinusoidal, relativamente regulares en todo el trayecto. Las curvaturas secundarias están incluidas en las curvaturas primarias. Posiblemente estas curvaturas indican el trayecto en espiral que realizan los odontoblastos mientras migran hacia el centro del diente durante la dentinogénesis. Cada vuelta en espiral tiene 12  $\mu\text{m}$  de longitud aproximadamente.

Los túbulos dentinarios presentan ramificaciones colaterales o túbulos secundarios muy delgados (1  $\mu\text{m}$  de diámetro) que parten en ángulo recto y se conectan con los túbulos vecinos.

Los túbulos en su trayecto final presentan ramificaciones terminales. En la zona más periférica de la dentina coronaria son arboriformes y finalizan en la conexión amelodentinaria (CAD), aunque algunas ramas pueden penetrar en el esmalte (ver “Husos Adamantinos” en el capítulo de Esmalte). En la CAD, pueden también observarse algunos túbulos dentinarios más pequeños, que no poseen la típica forma de clava, y que son denominados túbulos penetrantes o remanentes.

En la dentina radicular estas ramificaciones terminales son dicotómicas; se originan en el tercio externo de la dentina y finalizan próximas a la conexión cementodentinaria, aunque ocasionalmente pueden verse túbulos dentinarios remanentes en el cemento.

Las características estructurales arriba mencionadas son importantes para realizar el diagnóstico histológico diferencial entre dentina coronaria y dentina radicular. Algunos autores han descrito recientemente la existencia de túbulos dentinarios gigantes de 5 a 50  $\mu\text{m}$  de diámetro en la dentina coronaria cuyo origen y significado funcional se desconoce por el momento.

- Pared de los túbulos dentinarios

Los túbulos están rodeados por un anillo o pared denominado dentina peritubular o tubular, altamente mineralizada, que puede distinguirse claramente al MO en cortes por desgaste que hayan seccionado en forma transversal los túbulos. En esos cortes la dentina peritubular aparece como un halo claro, en contraste con el resto de la matriz

(dentina intertubular), que se observa más oscura existiendo entre ambas una demarcación neta.

La formación de la dentina peritubular se produce cuando se termina de completar la mineralización de la dentina intertubular. Se deposita en forma centrípeta en relación al túbulo dentinario, de manera lenta y gradual, y con la edad puede llegar a obliterar parcial o totalmente los túbulos dentinarios.

Se ha demostrado que en una dentina joven, el espesor de la dentina peritubular es de 400 nm en la proximidad pulpar, mientras que en la vecindad de la CAD es de 750 nm. Por ello el diámetro interno de los túbulos es superior a 2.5  $\mu\text{m}$  en la parte profunda de la dentina, comparado con el diámetro de 0.9  $\mu\text{m}$  que exhiben en la zona superficial. Por lo tanto, el área de la dentina intertubular también varía según la profundidad de la dentina que es aproximadamente un 12% en la predentina, y de un 96% a nivel de la CAD. Estas características histológicas determinan el índice de permeabilidad dentinaria, el cual es mayor cerca de la pulpa y de los cuernos pulpares. Las diferencias regionales en la permeabilidad de los túbulos, puede deberse a irregularidades en la luz de los túbulos, producidos por depósitos minerales o de colágeno intratubular.

La dentina peritubular se caracteriza porque parece prácticamente de colágeno aunque se ha descrito la presencia ocasional de colágeno tipo III. La materia orgánica de la misma está formada, en consecuencia, por sustancias no colágenas tales como glicoproteínas, proteoglicanos y lípidos. Se trata, además, de una dentina muy mineralizada cuyos cristales de hidroxapatita son ricos en magnesio y fosfato cálcico amorfo. Algunos autores distinguen en la dentina peritubular tres zonas distintas:

a) La zona hipomineralizada externa: se trata de la región más externa de la dentina peritubular y consiste en una interfaz de menor mineralización entre la dentina peritubular y la dentina intertubular. Es una zona muy delgada que antiguamente se denominaba vaina de Neumann y se consideraba otro elemento estructural de la dentina. Este concepto, ahora en desuso, surgió porque la zona de unión o interfaz entre las dentinas peritubular e intertubular destaca nítidamente en los cortes por desgaste y presenta un comportamiento diferencial frente a los colorantes ácidos y básicos en las preparaciones por desmineralización. Los estudios con el MET permitieron confirmar que no existe tal membrana; por el contrario, las posibles fibras colágenas de esta zona se entremezclan con las de la matriz intertubular.

b) La zona hipermineralizada media: es la que presenta mayor espesor y un grado más alto de mineralización.

c) La zona hipomineralizada interna: es la última zona que se forma y por ello está menos mineralizada que el resto; esta dentina es la que puede obliterar el conductillo.

Actualmente se describe que las paredes de los túbulos varían según su localización y en relación con la edad. A nivel de la CAD el túbulo puede estar total o casi totalmente ocupado por dentina peritubular. En el tercio medio de la dentina la zona peritubular de los túbulos presenta espesores variables, mientras que en la proximidad pulpar es mínima o puede estar ausente, por lo que su diámetro aumenta notablemente. Estas modificaciones influyen en la histofisiología dentinaria, asociado al paso del estímulo, siendo este pasó más rápido en una dentina joven que en la de un diente adulto.

- Contenido de los túbulos dentinarios

El interior de los túbulos está ocupado por la prolongación odontoblástica (proceso odontoblástico o fibrilla de Tomes), aunque entre dicha prolongación y la pared del túbulo existe un espacio estrecho (espacio periprocesal) ocupado por el líquido tisular (linfa o licor dentinario).

Los procesos odontoblásticos son, las prolongaciones citoplasmáticas que dejan los odontoblastos a medida que forman la dentina; ellos determinan la morfología de los túbulos. Estos procesos odontoblásticos son más anchos en su base (cerca del cuerpo del odontoblasto) y terminan prácticamente en punta afilada; sus ramas laterales y terminales ocupan las ramificaciones de los túbulos dentinarios. Al examinar la dentina en cortes descalcificados con MO se distingue el trayecto de las prolongaciones odontoblásticas, pero no se puede establecer de manera segura la longitud de esas prolongaciones. Sobre ese aspecto existen aún distintas opiniones; con las técnicas convencionales de MET y de MEB se han observado prolongaciones odontoblásticas que no parecen extenderse más allá de los dos tercios internos de la dentina.

Por el contrario, los resultados obtenidos con otros métodos de estudio (por ejemplo, marcando los microtúbulos de las prolongaciones odontoblásticas), parecen apoyar la idea de que dichas prolongaciones ocupan toda la longitud del túbulo dentinario, aun en un diente adulto. El empleo de marcadores para los microtúbulos se debe a que las prolongaciones odontoblásticas contienen un citoplasma rico en estructuras del citoesqueleto, pero pobre en otras organelas. Ultraestructuralmente solo se distinguen vesículas y en ocasiones alguna mitocondria.



En el espacio periprocesal penetran hasta cierta distancia, fibras nerviosas amielínicas provenientes de la pulpa; también pueden distinguirse algunas fibras de colágeno dispuestas circularmente, e inclusive cristales de hidroxiapatita.

El fluido tisular de la dentina, que se comunica con el de la pulpa, circula por el espacio periprocesal y puede ocupar zonas dejadas libres por los odontoblastos. El volumen del líquido tisular se ha calculado en un 10% del volumen de la dentina. Cuando se talla una cavidad (operatoria dental) y se exponen los túbulos, se produce un movimiento del líquido no solo en superficie, sino también en profundidad, que presiona las fibras nerviosas dentales e inicia el dolor.

La existencia de los túbulos dentinarios determina que la dentina sea muy permeable. Los túbulos pueden estar ocupados a veces por restos de prolongaciones de odontoblastos en degeneración.

También constituyen una vía de ingreso rápido de microorganismos provenientes de una caries. En la dentina de dientes jóvenes que no han completado el ápice, los túbulos son más amplios y permeables, lo cual facilita aún más la filtración de bacterias o sus toxinas. Asimismo pueden permitir la penetración de distintos materiales odontológicos de uso reparativo.

- Matriz intertubular o dentina intertubular:

La matriz intertubular se distribuye entre las paredes de los túbulos dentinarios y su componente fundamental son las fibras de colágeno que constituyen una malla fibrilar entre la cual y sobre la cual se depositan los cristales de hidroxiapatita. Aquí pueden detectarse todos los componentes que constituyen la materia orgánica de la dentina. (2)

## 2. Esmalte

El esmalte, llamado también tejido adamantino o sustancia adamantina, cubre a manera de casquete a la dentina en su porción coronaria.

Es el tejido más duro del organismo debido a que estructuralmente está constituido por millones de prismas altamente mineralizados que lo recorren en todo su espesor, desde la conexión amelodentinaria (CAD) a la superficie externa o libre en contacto con el medio bucal.

La dureza del esmalte se debe a que posee un porcentaje muy elevado (95%) de matriz inorgánica y muy bajo (1-2%) de matriz orgánica. Los cristales de hidroxiapatita constituidos por fosfato de calcio representan el componente inorgánico del esmalte. En esto se asemeja a otros tejidos mineralizados como el hueso, la dentina y el cemento. Existen, sin embargo, una serie de características que hacen del esmalte un tejido único.

Dichas características son las siguientes:

- 1.- Deriva embriológicamente del ectodermo y se forma a partir del órgano dental u órgano del esmalte, el cual a su vez se origina de una proliferación localizada del epitelio bucal.
- 2.- La matriz orgánica del esmalte es de naturaleza proteica con agregado de polisacáridos, y en su composición no participa el colágeno.
- 3.- Los cristales de hidroxiapatita del esmalte se hallan densamente empaquetados y son de mayor tamaño que los de otros tejidos mineralizados. Dichos cristales son susceptibles a la acción de los ácidos constituyendo esta característica el sustrato químico que da origen a la caries dental.
- 4.- Las células secretoras del tejido adamantino, los ameloblastos, tras completar la formación del esmalte, desaparecen durante la erupción dentaria. Esto implica que no hay crecimiento ni nueva aposición de esmalte después de la erupción.
- 5.- El esmalte maduro no contiene células ni prolongaciones celulares. Las células que le dan origen, no quedan incorporadas a él y por ello el esmalte es un tejido acelular, avascular y sin inervación.

6.- El esmalte frente a una noxa, reacciona con pérdida de sustancia siendo incapaz de repararse, es decir, no se reconstruye, aunque puede haber remineralización.

El esmalte por su superficie externa está en relación directa con el medio bucal. En los dientes erupcionados está tapizado por una película primaria (último producto de la secreción ameloblástica) que ejerce una función protectora, pero desaparece al entrar el elemento dentario en oclusión, suele persistir a nivel cervical. Después se cubre con una película secundaria exógena de origen salival (película adquirida) y por fuera de esta o formando parte de la misma, se forma la placa dental a expensas de los gérmenes habituales de la cavidad bucal.

Por la superficie interna se relaciona con la dentina por medio de la CAD.

A nivel cervical, el espesor del esmalte es mínimo y se relaciona con el cemento pudiendo hacerlo de varias maneras, denominados casos de Choquet.

- a) El cemento cubre el esmalte (es lo más común y corresponde al 60% de los casos observados).
- b) El esmalte cubre al cemento (es lo menos frecuente y no explicable desde el punto de vista embriológico).
- c) El esmalte y el cemento contactan y no queda dentina descubierta (se presenta en el 30% de los casos observados).
- d) El esmalte y el cemento no contactan y queda dentina al descubierto.

En el cuello dentario, el esmalte se relaciona con la encía por medio de la unión dentogingival.

El espesor del esmalte, que es la distancia comprendida entre la superficie libre y la CAD, no es constante y varía en las distintas piezas dentarias y en el seno de un mismo diente.

En general, el espesor decrece desde el borde incisal o cuspídeo hacia la región cervical. Presenta mayor espesor por vestibular que por lingual, el espesor mayor se encuentra a nivel de mesial.

Presenta su mínimo espesor a nivel de la conexión amelocementaria (CAC), donde termina en un borde afilado. Es sumamente delgado también, en los surcos intercuspidos y fosas, pudiendo a veces faltar. Estas zonas implican gran probabilidad de instalación de caries.

Su espesor máximo (2 a 2.5 mm) se da en las cúspides de molares, premolares y canino superior, zonas de grandes impactos masticatorios.

## **2.1 Propiedades físicas**

En el esmalte podemos describir las siguientes propiedades:

-Dureza: es la resistencia superficial de una sustancia a ser rayada o sufrir deformaciones de cualquier índole, motivadas por presiones. Presenta una dureza que corresponde a cinco en la escala de Mohs (es una escala de uno a diez que determina la dureza de ciertas sustancias) y equivale a la apatita. La dureza adamantina decrece desde la superficie libre a la conexión amelodentinaria o sea que está en relación directa con el grado de mineralización.

-Elasticidad: es muy escasa pues depende de la cantidad de agua y de sustancia orgánica que posee. Por ello es un tejido frágil, con tendencia a las macro y micro fracturas, cuando no tiene un apoyo dentinario elástico. Es importante tenerlo presente al tallar las paredes cavitarias: que no queden sin el soporte dentinario correspondiente.

-Color y Transparencia: el esmalte es translúcido, el color varía entre un blanco amarillento a un blanco grisáceo, pero este color no es propio del esmalte, sino que depende de las estructuras subyacentes, en especial de la dentina. En las zonas de mayor espesor, tiene tonalidad grisácea (cúspides) y donde es más delgado (cervical) presenta un color blanco-amarillento. La transparencia puede atribuirse a variaciones en el grado de calcificación y homogeneidad del esmalte. Cuanto más mineralizado más transparente será.

-Permeabilidad: es extremadamente escasa y se ha visto mediante marcadores radioactivos o radioisótopos que el esmalte puede actuar como una membrana semipermeable, permitiendo la difusión de agua y de algunos iones presentes en el medio bucal.

Se ha sugerido que existen vías submicroscópicas de transporte molecular, el agua actuaría como agente transportador de iones en la matriz adamantina. Se aprovecha

este sistema submicroscópico de poros para llevar a cabo el primer nivel de prevención, con el aporte de fluoruros.

Los iones flúor sustituyen los grupos hidroxilos del cristal de apatita y lo toman menos soluble a los ácidos lo que hace más resistente la superficie externa del esmalte al ataque de la caries.

Otras investigaciones nos aportan que el esmalte posee la propiedad de una captación continua de ciertos iones o de moléculas existentes en la saliva. Esto sólo ocurre en un pequeño espesor de la superficie (30  $\mu\text{m}$ ); mecanismo conocido como remineralización.

La propiedad de semipermeabilidad es muy reducida en los dientes viejos.

-Radio opacidad: (oposición al paso de los rayos Roentgen), es muy alta en el esmalte, ya que es un tejido muy mineralizado. En radiografías dentales aparece como un capuchón blanco y en ellas las zonas afectadas por caries son detectables por tener disminuida la radio opacidad (radiolúcida u oscuras) debido a la alteración y descalcificación del área afectada.

## **2.2 Composición química**

El esmalte está constituido químicamente por una matriz orgánica (1-2%), una matriz inorgánica (95%) y agua (3-5%).

- Matriz orgánica:

El componente orgánico más importante es de naturaleza proteica, y constituye un complejo sistema de multiagregados polipeptídicos que, en general, no han sido, todavía caracterizados de forma definitiva. La dificultad es debida a las contaminaciones que se producen al tratar de separar o aislar la porción orgánica del esmalte de la dentina. Mediante distintas técnicas de fraccionamiento, electroforesis, separación y extracción, diversos autores han postulado la existencia de distintas proteínas con diferente peso molecular y propiedades. Entre las proteínas presentes en mayor o menor medida en la matriz orgánica del esmalte, en las distintas fases de su formación, se destacan:

1.- Las amelogeninas, moléculas hidrofóbicas, fosforiladas y glicosiladas de 25 kDa, ricas en prolina, glutámico, histidina y leucina, que son las más abundantes y que disminuyen a

medida que aumenta la madurez del esmalte. Se localizan entre los cristales de las sales minerales.

2.- Las enamelinas, moléculas hidrofílicas, glicosiladas de 70 kDa, ricas en serina, aspártico y glicina, que se localizan en la periferia de los cristales formando las proteínas de cubierta, aunque algunos autores afirman que pueden encontrarse también en el seno de las estructuras cristalinas.

3.- Las ameloblastinas o amelinas que inmunohistoquímicamente se localizan en las capas más superficiales del esmalte y en la periferia de los cristales.

4.- La tuftelina (proteína de los flecos) de 50-70 kDa, que se localiza en la zona de unión amelodentinaria al comienzo del proceso de formación del esmalte.

Además de estas proteínas específicas en la matriz orgánica del esmalte existen proteínas séricas, enzimas y pequeños porcentajes de condroitin 4-sulfato, condroitin 6-sulfato, y lípidos.

- Matriz inorgánica:

Está constituida por sales minerales cálcicas básicamente de fosfato y carbonato. Dichas sales, de acuerdo con estudios realizados con difracción de rayos X, muestran una organización apatítica que responde, al igual que ocurre en hueso, dentina y cemento, a la fórmula general  $\text{Ca}_{10}(\text{PO}_4)_6(\text{OH})_2$ . Dichas sales se depositan en la matriz del esmalte, dando origen rápidamente a un proceso de cristalización que transforma la masa mineral en cristales de hidroxiapatita. En el esmalte, a diferencia de lo que ocurre en la dentina y el tejido óseo, no parece existir fosfato cálcico amorfo. Existen también sales minerales de calcio como carbonatos y sulfatos, y oligoelementos como potasio, magnesio, hierro, flúor, manganeso, cobre, etc. Los iones flúor pueden sustituir a los grupos hidroxilos en el cristal de hidroxiapatita y convertirlo en un cristal de fluorhidroxiapatita que lo vuelve resistente a la acción de los ácidos y, por ende, más resistente a la caries.

Los cristales de sales minerales en el esmalte son más voluminosos que los existentes en la dentina y el tejido óseo, estos alcanzan una longitud de 100-1000 nm, una anchura de 30-70 nm y una altura de 10-40 nm.

En relación con la morfología de los cristales del esmalte se ha admitido clásicamente desde Nylen, que estos presentan una morfología de hexágonos elongados cuando se seccionan perpendicularmente al eje longitudinal del cristal y una morfología

rectangular cuando se seccionan paralelamente a los ejes longitudinales. Warshansky afirma que los hexágonos no son todos iguales y que los lados de los extremos distales son, en ocasiones semejantes (márgenes “e”) o desiguales (márgenes “u”). Dicho autor afirma que la imagen hexagonal observada con el MET corresponde a la sombra que proyecta en un plano (película fotográfica) el haz de electrones al incidir sobre los cristales. Estos tendrían en realidad la forma de un paralelepípedo con extremos romboideos. Con independencia de la forma externa de los cristales apatíticos, los mismos están constituidos por la agregación de las llamadas células o celdillas unitarias (no son células biológicas), que son las unidades básicas de asociación iónica de las sales minerales en el seno del cristal. Estas celdillas unitarias que asociadas conforman el cristal, poseen, en una síntesis muy esquemática, una configuración química y cristalográfica, también hexagonal, en cuyos vértices existen iones calcio y en cuyo centro se localiza un ion OH. Existe también otro grupo de iones calcio dispuesto en la periferia del hidroxilo y por dentro del anterior hexágono de calcio. Los iones fosfatos se colocan entre los iones de calcio que ocupan los vértices del hexágono externo.

- Agua:

Es el tercer componente de la composición química del esmalte. Se localiza en la periferia del cristal constituyendo la denominada capa de hidratación, o capa de agua adsorbida. Por debajo y más hacia el interior, en el cristal, se ubica la denominada capa de iones y compuestos adsorbidos, en la que el catión  $\text{Ca}^{2+}$  puede ser sustituido por  $\text{Na}^+$ ,  $\text{Mg}^{2+}$ , e  $\text{H}_3\text{O}^+$ , y el anión OH por  $\text{F}^-$ ,  $\text{Cl}^-$ , etc. El porcentaje de agua en el esmalte disminuye progresivamente con la edad.

### **2.3 Estructura histológica del esmalte**

La estructura histológica del esmalte está constituida por la denominada unidad estructural básica (el prisma del esmalte) y por las denominadas unidades estructurales secundarias que se originan básicamente a partir de la anterior.

-Unidad estructural básica del esmalte

La unidad estructural básica de este tejido son los prismas del esmalte, estructuras compuestas por cristales de hidroxiapatita. El estudio microscópico de los prismas resulta difícil como consecuencia de la interferencia óptica que se origina por la composición totalmente cristalina de los mismos y por la diferente orientación de los cristales en el seno del prisma. De ello surgen las distintas interpretaciones existentes en su observación.

El conjunto de prismas del esmalte forma el esmalte prismático que constituye la mayor parte de este tejido dentario. En la periferia de la corona y en la conexión amelodentinaria (CAD) existe el denominado esmalte aprismático en el que la sustancia adamantina mineralizada no constituye ni configura prismas. A continuación se estudian sucesivamente los caracteres estructurales del esmalte prismático y del esmalte aprismático.

#### -Esmalte Prismático

- Morfología de los Prismas:

Los prismas son unas estructuras longitudinales de 4  $\mu\text{m}$  de espesor promedio, que se dirigen desde la conexión amelodentinaria hasta la superficie del esmalte. En relación con su longitud es mayor que el propio espesor del esmalte, pues el curso de los prismas es sinuoso. El diámetro de los prismas varía entre 4-10  $\mu\text{m}$ , es menor en su punto de origen y aumenta gradualmente a medida que se acerca a la superficie libre. El número de prismas varía en relación con el tamaño de la corona evaluándose entre 5 y 12 millones.

Al estudiar la morfología de los prismas con el MO y dependiendo de la incidencia de los cortes, estos se observan como bandas delgadas irregularmente paralelas en cortes longitudinales. En los cortes transversales los prismas se presentan como secciones irregularmente hexagonales, ovoides o en escamas de pescado. La aplicación del MEB al estudio de la morfología de los prismas, ha permitido resolver muchas interrogantes acerca de la forma de los mismos. Con dicha técnica y en cortes longitudinales se observan como bastones irregularmente paralelos y en cortes transversales con una morfología en ojo de cerradura de llave antigua. Ello permite distinguir en los prismas dos regiones: la cabeza o cuerpo y la cola. La cabeza corresponde a la región más ancha y se halla limitada por superficies cóncavas; el diámetro de la misma es de 5  $\mu\text{m}$ ; la región de la cola es la más delgada encontrándose situada debajo de la cabeza. La distancia existente entre la parte media del borde convexo de la cabeza hasta la cola es de 9  $\mu\text{m}$  de longitud. Los prismas del esmalte son estructuras que se encuentran estrechamente asociadas unas con otras y en este sentido hay que indicar que las cabezas de los prismas se encuentran siempre ubicadas entre las colas de los prismas suprayacentes y las colas de cada prisma ubicadas entre las cabezas de los prismas subyacentes. Este sistema de engranaje entre los prismas confiere mayor resistencia al esmalte, pues la cabeza soporta los choques de las fuerzas masticatorias y las colas las distribuyen y las disipan.

En relación con la morfología de los prismas, Ten Cate denomina varilla a la región de la cabeza o cuerpo de los prismas y región intervarillar o interprismática a la cola de los mismos. Este terminología puede confusión, dado que induce a creer que la cola no



es parte del prisma, y que el material interprismático se localizaría en la región de la cola; ambos hechos son falsos y la terminología por tanto inadecuada. El material orgánico es muy escaso y se distribuye básicamente en la periferia de los prismas rodeando la estructura en ojo de cerradura –cabeza y cola- anteriormente descrita. Este material orgánico periférico es un material muy insoluble y corresponde a la denominada vaina de los prismas. Al MET esta vaina aparece formando un fino retículo tridimensional que asocia unos prismas con otros. Como dicha matriz orgánica se condensa en la periferia de los mismos los prismas aparecen rodeados por una zona muy delgada de más o menos 50 a 100 nm (que prácticamente carece de cristales). Se considera, en consecuencia, que la diferencia entre el prisma y la vaina de los prismas es cuantitativa, es decir, estas últimas son zonas con menor grado de mineralización, por el mayor contenido de proteínas, resultado de un espacio más amplio entre los cristales (interfaz) al enfrentarse en distintos ángulos.

En relación también con el estudio de la morfología de los prismas hay que destacar tres hechos importantes. En primer lugar, y debido a que los cortes no son siempre transversales, las secciones de los bastones o prismas ofrecen imágenes muy variables, aunque predominan las imágenes en ojo de cerradura que acabamos de describir. En segundo lugar, y en cortes longitudinales con microscopia electrónica de barrido y técnicas especiales, como electrones retrodispersos, es posible visualizar que los prismas presentan una segmentación transversal por líneas más densas con un intervalo de 4 $\mu$ , hecho que se relaciona con descansos en el depósito de materia orgánica (amelogénesis) el cual se realiza de manera rítmica. Estas líneas son más pronunciadas en el esmalte poco calcificado. Para algunos autores estas líneas transversales o estrías se interpretan como bandas de menor contenido mineral. En tercer lugar, y en relación con la morfología, los prismas presentan en condiciones normales u ortotípicas tres patrones morfoestructurales distintos cuando se utiliza la técnica del grabado ácido. Dicha técnica que es frecuente en la práctica odontológica, permite eliminar la placa dentaria y diluir el esmalte a una profundidad de 10 $\mu$ , facilitando la adhesión de los distintos materiales de restauración. La técnica del grabado ácido permite establecer como acabamos de indicar tres patrones diferentes:

Patrón tipo I: el centro del prisma aparece erosionado permaneciendo insoluble la periferia.

Patrón tipo II: la periferia de los prismas aparece erosionada y permanece insoluble la zona central.

Patrón tipo III: se produce una erosión generalizada y se configuran imágenes que vagamente recuerdan la morfología prismática en escamas de pescado o en ojo de cerradura.

La existencia de dichos patrones no está claramente explicada, aunque se relaciona con variaciones en la composición química de los prismas y, sobre todo con posibles diferencias regionales en distintas piezas dentarias.

Composición de los prismas: los primas, unidades estructurales del esmalte, están constituidos por un conjunto de cristales de hidroxiapatita. Estos cristales presentan una orientación muy definida en el interior de los mismos. En un corte longitudinal se observa que los ejes mayores de los cristales de hidroxiapatita se disponen paralelamente al eje longitudinal del prisma en la región de la cabeza. En la zona de unión de la cabeza con la cola se van inclinando progresivamente respecto al eje longitudinal del prisma hasta adquirir, el cristal, una posición perpendicular (respecto del eje longitudinal del prisma) en la región de la cola.

Esta disposición es fruto de la síntesis y formación del esmalte por parte de los ameloblastos.

Orientación de los prismas: la orientación de los prismas en el seno del esmalte es bastante compleja. Los prismas, se dirigen desde la superficie de la dentina hacia la superficie externa del diente, se organizan y disponen en hileras o planos circunferenciales alrededor del eje mayor del diente. Entre las hileras o planos sucesivos existe un cambio de orientación de unos dos grados.

A este respecto hay que indicar que la orientación de los prismas ofrece un aspecto diferente según se estudien dientes primarios o deciduos y dientes permanentes.

En la región cervical de los dientes primarios, las hileras de prismas son horizontales, mientras que en la región cuspídea las hileras son casi verticales, es decir, perpendiculares a la unión amelodentinaria. En los dientes permanentes las hileras de los prismas de la región cervical, se desvían de la horizontal, y se inclinan hacia apical. En la región cuspídea las hileras de prismas presentan la misma orientación vertical o perpendicular que en los dientes primarios.

Estudios recientes han introducido nuevos conceptos en relación con la orientación de los prismas en los dientes permanentes. Los resultados de dichos estudios son los siguientes:

- 1.- Los prismas forman ángulos agudos de más o menos 60 grados hacia la profundidad de los surcos y fosas de las caras oclusales de molares y premolares en su terminación con la

superficie externa del esmalte. Es decir, convergen hacia la profundidad de los surcos y forman ángulos de más o menos 60 grados con la superficie del esmalte.

2.- Los prismas en las cúspides forman ángulos de más o menos 90 grados con la superficie externa del esmalte.

3.- Los prismas forman ángulos obtusos hacia oclusal de 106 grados cuando terminan en la superficie del esmalte correspondiente al tercio gingival de las caras mesial, distal, vestibular, lingual o palatina.

En los anillos circunferenciales de prismas que configuran el esmalte, cada uno de los prismas ofrece un transcurso ondulante hacia la derecha y hacia la izquierda en el plano transversal del diente y hacia arriba y hacia abajo en el plan longitudinal del mismo.

La importancia de conocer la exacta dirección de los prismas del esmalte tiene por objeto respetar, al tallar las cavidades, el siguiente axioma terapéutico: toda pared de esmalte debe tener su correspondiente apoyo dentinario.

La compleja disposición de los prismas en hileras o planos circunferenciales, como se ha indicado más arriba, y la diferente orientación de los mismos en el espesor del esmalte permite al mismo resistir, de forma eficaz, las fuerzas de la masticación.

#### -Esmalte aprismático

El esmalte aprismático es material adamantino carente de prismas. Se localiza en la superficie externa del esmalte prismático y posee un espesor de 30 um. Dicha estructura está presente en todos los dientes primarios y en un 70% de los dientes permanentes. En estos últimos se encuentra ubicado en mayor medida en las regiones cervicales y en zonas de fosas y fisuras, pero está ausente en las superficies cuspídea. En el esmalte aprismático los cristales de hidroxiapatita se disponen perpendicularmente a la superficie externa.

El origen del esmalte aprismático se relaciona con la ausencia o menor desarrollo de los procesos de Tomes de los ameloblastos, responsables de la formación de los prismas y de la disposición cristalina (ver amelogénesis). El esmalte aprismático representa un serio inconveniente desde el punto de vista clínico cuando se utiliza el grabado ácido, pues no se logran las microrretenciones (al no existir los prismas) y por ello se aumenta el tiempo de grabado o se elimina el esmalte periférico. También en el primer depósito de esmalte adyacente a la CAD los cristales también se disponen

perpendicularmente a la dentina como consecuencia de que los ameloblastos aun no han desarrollado los procesos de Tomes.

#### -Unidades estructurales secundarias del esmalte

Las unidades estructurales secundarias se definen como aquellas estructuras o variaciones estructurales que se originan a partir de las unidades estructurales primarias, como resultado del diferente grado de mineralización o del cambio del recorrido de los prismas y de la interrelación del esmalte con la dentina subyacente o la periferia medioambiental. Entre las primeras encontramos las estrías de Retzius, las laminillas o fisuras del esmalte y los penachos de Linderer; entre las segundas las bandas de Hunter-Schreger y el esmalte nudoso y entre las terceras la conexión amelodentinaria, los husos adamantinos y las periquimatías y líneas de imbricación de Puckerill.

#### -Estrías de Retzius

Son estructuras que aparecen en los preparados por desgaste en forma de bandas de color parduzcas o castañas con luz transmitida y claras con luz reflejada. Entre ellas existen intervalos de 20 a 80  $\mu\text{m}$  siendo más numerosas en la región cervical. Existe una estría más sobresaliente que las demás y que coincide con el nacimiento. Dicha estría se denomina línea neonatal (línea de Rushton-Orban). La disposición de las estrías es diferente en las distintas regiones del diente: en las cúspides y bordes incisales se extienden de CAD a CAD del lado opuesto, describiendo una curva. En las caras laterales de la corona tiene un recorrido oblicuo desde CAD hacia la superficie externa, pero con una incurvarían hacia oclusal o incisal de manera que ofrecen el aspecto de casquetes en las cúspides y de anillos en las caras laterales. En cortes transversales aparecen como anillos concéntricos paralelos a las superficies externa e interna del esmalte. Es decir, que las estrías de Retzius se observan siempre, ya sea en cortes longitudinales o transversales siendo más frecuentes en la zona cervical de la corona.

Las estrías de Retzius marcan la sucesiva aposición de capas de tejido durante la formación de la corona, por ello también reciben la denominación de líneas incrementales. Dichas líneas se relacionan con períodos de reposo en la mineralización y por lo tanto indicarían zonas menos mineralizadas. Aunque se sugiere que su origen también podría deberse a un retraso en la producción de la matriz o a trastornos en el sitio de la mineralización.

Distintas alteraciones metabólicas parecen afectar a las estrías de Retzius con el consiguiente ensanchamiento de éstas y el alargamiento, por tanto, de los periodos de reposo.

#### -Laminillas o fisuras del esmalte

Las laminillas o fisuras del esmalte son formaciones comparables a fallas geológicas, finas y delgadas, que se extienden de forma rectilínea desde la superficie del esmalte hasta la dentina e incluso pueden penetrar en ella. Se observan, tanto en cortes longitudinales, como en los cortes transversales mediante técnicas de desgaste con microscopía óptica y están constituidas básicamente por tejido poco o nada mineralizado. Las laminillas o fisuras se organizan, en general, en distintos planos de tensión de la estructura del esmalte. Existen dos tipos generales de fisuras, las fisuras primarias producidas en un diente en erupción y las fisuras secundarias, originadas una vez producida dicha erupción. Las primarias están constituidas bien por matriz del esmalte no mineralizada o bien por células que proceden del órgano del esmalte (estructura que origina el esmalte). En el primer caso, en los lugares en los que los prismas atraviesan los planos de tensión a los que anteriormente hicimos referencia, un pequeño segmento del prisma no llega a calcificarse totalmente. El segundo caso ocurre, cuando se llega a producir separación entre los extremos de los prismas en dicho plano de tensión y el espacio es ocupado por células circundantes del órgano del esmalte. De las células que rellenan este resquicio, hendidura o resquebrajadura, las más próximas a la superficie sobreviven más y las más próximas a la dentina sobreviven menos y generan detritus o restos de células que ocupan la fisura.

Las fisuras secundarias tienen, en general, el mismo origen en lo que a los planos de tensión se refiere, y se generan básicamente por traumas en ese lugar. En este caso, la hendidura es ocupada por materia orgánica procedente de la saliva.

Teniendo en cuenta estos conceptos las laminillas pueden también clasificarse en tres tipos distintos denominados: Tipo A, Tipo B y Tipo C.

Tipo A: son las hipomineralizadas, determinadas por segmentos de prismas poco mineralizados. Están circunscritas al esmalte, generalmente no sobrepasan el tercio medio del mismo. Se forman antes de la erupción.

Tipo B: se forman también antes de la erupción, pero son zonas sin esmalte ocupadas por células degeneradas. Pueden llegar a atravesar la CAD y suelen ser más

profundas que las de primer orden. Sus paredes están determinadas por esmalte de mineralización normal o levemente hipomineralizadas.

Tipo C: se forman después de la erupción dentaria, pueden atravesar la dentina. Son zonas sin esmalte ocupadas por restos orgánicos provenientes de la saliva.

El espesor de las laminillas con independencia de su tipo es variable y en general no sobrepasan unos pocos micrómetros.

Con frecuencia se hallan bifurcadas y presentan finas conexiones de entrecruzamiento. En los cortes por desgaste las laminillas presentan un aspecto semejante a rajaduras o grietas originadas al realizar la técnica correspondiente. Para saber si se trata en realidad de una laminilla o de un defecto de técnica, se realiza una suave descalcificación. Si en la cavidad persiste sustancia orgánica es una laminilla y si se la encuentra vacía es un artificio.

El papel de las fisuras en la génesis y, sobre todo en la difusión de la caries es muy discutido. A este respecto se ha demostrado claramente el paso de fluido en ambas direcciones a través de ella, por lo que la posible obturación o mineralización de las fisuras podría prevenir la difusión de la caries.

#### -Penachos de Linderer

Los penachos de Linderer son estructuras muy semejantes a las fisuras del esmalte y también comparables a fallas geológicas. Se extiende en el tercio interno del esmalte y se despliegan desde el límite amelodentinario en forma de arbusto fácilmente observable en cortes transversales mediante técnicas de desgaste con microscopía óptica. Hasta el momento presente se discute el origen y naturaleza de los mismos aunque por otra parte se admite que la imagen en penacho es artificial y que no es más que la proyección en un solo plano de las ondulaciones de una fisura (existente solo en el tercio interno del esmalte) que se distribuirá en diferentes planos o lo que es lo mismo la sumatoria en un solo enfoque de lo que transcurre en varios planos.

Se cree que los penachos de Linderer se forman en el desarrollo debido a cambios bruscos en la dirección en grupos de prismas debido a la orientación de algunos ameloblastos en la amelogénesis y a que los penachos están formados básicamente por tejido poco mineralizado ricos en proteínas del esmalte. En cuanto a la participación de los penachos de Linderer en los procesos de difusión de la caries parece muy poco probable.

#### -Bandas de Hunter-Schreger

Son unas bandas claras y oscuras denominadas respectivamente parazonas y diazonas, de anchura variable y límites imprecisos, que se observan en el esmalte ocupando las cuatro quintas partes más internas del mismo. Se observan en cortes longitudinales por desgaste y con luz incidente polarizado. Se encuentran presentes en todos los dientes permanentes y aun en los que no han completado su formación.

El origen de estas bandas no está absolutamente explicado, sugiriéndose que se trata de un fenómeno que resulta del distinto plano de corte de los prismas. Así, los prismas al presentar en cada hilera, anillo o plano un transcurso ondulante, pueden ser seccionados transversalmente, dando origen a las bandas claras o parazonas, o bien longitudinalmente, dando lugar en este caso a la aparición de las bandas oscuras o diazonas. Este hecho se pone en evidencia con el MEB, comprobándose a nivel de dichas bandas, la distinta orientación de los prismas en las parazonas y diazonas.

#### -Esmalte nudoso

El esmalte nudoso no es más que una zona singular y especial del esmalte prismático que se localiza en las regiones de las cúspides dentarias y está formado por una compleja interrelación de prismas o bastones adamantinos. Su origen radica en que los planos circunferenciales de los prismas con sus ondulaciones se interrelacionan íntima y estrechamente entre sí. El entrecruzamiento de los prismas es un factor que aumentaría la resistencia del esmalte, pues está ubicado precisamente en las zonas más expuestas a la acción masticatoria. Su origen se debería a que durante las primeras fases de la amelogenesis los ameloblastos se mueven hacia la periferia de manera irregular.

#### -Conexión amelodentinaria (CAD).

La conexión amelodentinaria corresponde a la zona de relación entre el esmalte y la dentina y constituye un nivel estructural decisivo, para asegurar la retención firme del esmalte sobre la dentina. Ello es posible porque este límite no es en absoluto un límite rectilíneo, sino que está constituido por concavidades o fosas pequeñas que dan una imagen festoneada en los cortes microscópicos. La nitidez de esta línea oscura festoneada en los cortes por desgaste se debe al diferente origen o naturaleza embrionaria del esmalte y la dentina. Con el MEB se observan imágenes crateriformes en este nivel, que se corresponden con áreas hipermineralizadas, hecho este último que contribuye a explicar la retención del esmalte en la superficie dentinaria. El origen de la CAD se establece en los primeros estadios de la morfogénesis dentaria y señala la ubicación de la membrana basal,

existen entre odontoblastos y ameloblastos antes de que comiencen los respectivos mecanismos de mineralización.

#### -Husos adamantinos

Los husos adamantinos son estructuras con aspecto de clavav irregulares que se encuentran a nivel de la CAD. Corresponden a formaciones tubulares con fondo ciego que alojan en su interior a las prolongaciones de los odontoblastos que discurren por los túbulos dentinarios. La mayoría de ellos solo contiene, sin embargo, licor dentinario. La penetración de dichas prolongaciones en el esmalte se realiza previamente a la mineralización del mismo, ubicándose entre los ameloblastos y persistiendo en el interior del esmalte cuando este se mineraliza. Su orientación es similar a la del proceso odontoblástico del que provienen y no guardan relación con los prismas vecinos, son perpendiculares a la CAD y oblicuos respecto a los prismas.

En los cortes por desgaste los procesos odontoblásticos han desaparecido, por lo tanto, lo que se observa es el espacio dejados por ellos. Como estas cavidades son ocupadas por el aire y deshechos, al realizar el desgaste aparecen de color negro. Tienen una longitud de 10 a 15  $\mu\text{m}$  y su diámetro oscila entre 0.5 a 1.5  $\mu\text{m}$  y algunos llegan a tener una longitud de hasta 40  $\mu\text{m}$ . Los procesos odontoblásticos que en general terminan en extremo afilado y que se encuentran en cualquier sitio de la CAD, son llamados procesos odontoblásticos remanentes, mal llamados antiguamente “conductos o túbulos dentinarios penetrantes”, pues no pueden penetrar en el esmalte una vez que este se ha mineralizado. Los que se ubican preferentemente en las cúspides o bordes incisales y son verdaderas clavav por su aspecto y tamaño mayor, son los que propiamente se denominan husos adamantinos. En el momento presente este término se ha generalizado para ambas estructuras las cuales solo pueden observarse en cortes longitudinales. Desde el punto de vista histofisiológico, los husos adamantinos son muy importantes, pues la función de los mismos se relaciona con la transmisión de estímulos.

#### -Periquimatías y líneas de imbricación de Pickerill

Son formaciones íntimamente relacionadas con las estrías de Retzius por una parte y con la periferia medioambiental por otra. Las líneas de imbricación son surcos poco profundos existentes en la superficie del esmalte, generalmente, en la porción cervical de la corona; dichos surcos no son más que las estrías de Retzius observadas desde la superficie



del esmalte. Entre los surcos, la superficie del esmalte forma unos rodetes, crestas bajas o rebordes transversales denominadas periquimatías.

Las periquimatías son más marcadas en los dientes permanentes recién erupcionados y tienen tendencia a desaparecer con la edad como consecuencia del desgaste fisiológico; es por ello que las personas de edad presentan un esmalte de superficie lisa. (2)

### **3. Blanqueamiento**

El creciente interés de los pacientes por una sonrisa más estética, asociado con el desarrollo significativo de nuevos materiales y técnicas y al mismo tiempo de la divulgación en los medios de comunicación del concepto de belleza, propicio una evolución importante para la odontología estética. Como la alteración del color de los dientes es un aspecto que perjudica significativamente la sonrisa, y existe un aumento de la valoración de los procedimientos menos invasivos, la técnica de blanqueamiento dental representa una opción importante del tratamiento estético.

Las técnicas de blanqueamiento se pueden emplear tanto en dientes vitales como también en dientes no vitales, y se basa en la aplicación de agentes químicos que mediante una reacción de oxidación, remueven pigmentos orgánicos de los dientes.

El agente blanqueador empleado era esencialmente el peróxido de hidrógeno. Abbot (1918) sugirió el uso de un instrumento calentado para acelerar la reacción química. En la actualidad se utilizan otras formas de acelerar la reacción química, como el uso de lámparas específicas láseres, LED y agentes blanqueadores fotosensibles. Sin embargo, faltan evidencias científicas suficientes sobre la importancia real de las fuentes de luz en la técnica de blanqueamiento en el consultorio. (5)

Luego, Pearson (1950) hace la utilización de peróxido de hidrógeno y calor en el blanqueamiento de dientes desvitalizados. Feinman (1978) hace la utilización del peróxido de hidrógeno al 35% con lámpara de blanqueamiento de alta intensidad (8). El empleo de la técnica casera de blanqueamiento de dientes vitales con cubeta individual se popularizó desde 1989 con la publicación del trabajo de Haywood y Heymann. Desde entonces, hubo un aumento considerable de alternativas, tipos y concentraciones de agentes blanqueadores disponibles en el mercado. Esta técnica actualmente es la más popular debido a su menor costo y por la opción de alterar de modo significativo de coloración de los dientes con la participación directa del paciente en el resultado del tratamiento, y el respaldo de un mayor número de publicaciones disponibles, es decir, mayor evidencia científica.

Muchos pacientes buscan solo una modificación del color de sus dientes como objetivo del tratamiento estético; sin embargo, hay otros pacientes que solicitan el blanqueamiento dental como la primera etapa de un tratamiento restaurador estético mucho más amplio (5). Hanosh y Hanosh describieron el blanqueamiento con peróxido de Hidrógeno al 35% en gel asociado a la luz. Hoy en día aún se utiliza peróxido de Hidrógeno al 35% asociados a aparatos como LED's, lámparas halógenas de fotopolimerizadores, entre otros. (8)

Las técnicas de blanqueamiento dental presentan una serie de ventajas como alternativa del tratamiento estético; sin embargo, también presentan limitaciones y riesgos. Por lo tanto, es esencial que el profesional tenga conocimiento del mecanismo de acción y de la seguridad biológica de los agentes blanqueadores, para saber indicarlos correctamente y al mismo tiempo informar a sus pacientes sobre estos aspectos.

### **3.1 Clasificación**

Según la condición del diente

- Dientes vitales
- Dientes no vitales

Según la técnica

- Blanqueamiento en el hogar con cubeta individual: esta técnica incluye el uso de una cubeta plástica transparente confeccionada por el dentista, lo que posibilita la aplicación del gel blanqueador por el propio paciente en su casa, siempre con la supervisión del profesional. El agente blanqueador que suele utilizarse es el peróxido de carbamida en concentraciones del 10 al 17%. Este se utiliza frecuentemente para el blanqueamiento de dientes vitales, pero también puede ser indicado para dientes no vitales. Otra opción es el empleo de peróxido de hidrogeno en concentraciones del 3 al 9% durante 30 minutos, de una a dos veces por día.

- Blanqueamiento en consultorio: en esta técnica se emplea el peróxido de hidrogeno al 35% como agente blanqueador. Como la aplicación se realiza en el consultorio, exige más tiempo de atención clínica y como consecuencia presenta mayor costo. Esta técnica es preferentemente indicada para pequeños grupos de dientes, o cuando el paciente desea reducir el tiempo de tratamiento y no tiene el perfil o la disciplina para utilizar la cubeta individual con gel blanqueador a diario, como es necesario en la técnica de blanqueamiento en el hogar. Para esos pacientes, puede estar indicado el blanqueamiento

simultáneo de las arcadas superior e inferior en consultorio. Esta técnica puede estar indicada también tanto para dientes vitales como no vitales. En particular para los dientes desvitalizados, algunos autores indican emplear una técnica de consultorio mediata, que utiliza peróxido de hidrogeno al 35% en forma de polvo, con este colocado por el profesional en la cámara pulpar, seguido de un apósito de demora. El paciente regresa a su casa, y en otras sesiones clínicas pueden realizarse nuevos cambios del agente blanqueador. Para estos casos, otra alternativa sería realizar la apertura para acceso endodóntico y emplear una técnica inmediata con peróxido de carbamida al 35 o 38%, aplicado directamente en la dentina oscurecida dentro de la cámara pulpar.

- Asociación del blanqueamiento en el hogar y el consultorio: esta asociación es interesante en los casos más resistentes al blanqueamiento o cuando se desea abreviar el tiempo de tratamiento.

- Microabrasión: normalmente indicada en dientes que presentan manchas por fluorosis. Esta técnica consiste en promover la abrasión de la superficie de esmalte, con ácido clorhídrico asociado con un abrasivo, que forman una pasta.

- Blanqueamiento en el hogar sin cubeta: recientemente fue introducido en el mercado un sistema de blanqueamiento casero que dispensa del uso de cubeta individual. Se trata de tiras de plástico impregnadas con gel de peróxido de hidrogeno, en concentraciones de entre 5.3 y 6.5%, que son mantenidas sobre los dientes de la arcada anterior por un periodo de 30 minutos, dos veces al día, por un lapso de 21 días. En 2001, la empresa Colgate lanzo un sistema (Simply White) que también dispensa del uso de la cubeta; se trata de un barniz que se aplica con pincel sobre los dientes.

Según la composición

- Peróxido de Carbamida: generalmente se presenta en concentraciones del 10 al 22% para la técnica en el hogar en dientes vitales. La concentración del 35% se utiliza para blanqueamiento en consultorio, tanto en dientes vitales como en no vitales.

- Peróxido de hidrógeno: presentado en concentraciones del 1.5 al 9% indicadas para dientes vitales con la técnica de blanqueamiento en el hogar, y en concentraciones del 35 al 38% para dientes vitales y no vitales con la técnica en consultorio.

- Perborato de sodio: presentado en polvo que se descompone en metaborato de sodio, peróxido de hidrógeno y oxígeno al contacto del agua. Normalmente se utiliza en asociación con peróxido de hidrógeno para blanqueamiento en dientes no vitales.

### **3.2 Indicaciones**

Las técnicas de blanqueamiento en dientes vitales y no vitales pueden estar indicadas en un solo diente, un grupo o en todos los dientes, en las siguientes situaciones:

- Dientes que presentan una coloración amarillenta u oscurecida.
- Dientes manchados u oscurecidos por la deposición de colorantes provenientes de la alimentación y el tabaco, entre otros factores.
- Dientes que presentan oscurecimiento moderado por tetraciclina.
- Dientes con alteración del color originada por traumatismo.
- Dientes que presentan oscurecimiento en función de la pérdida parcial de esmalte, ya sea por la edad o por desgaste fisiológico.
- Dientes manchados por fluorosis.
- Dientes con necrosis pulpar que presentan oscurecimiento de la corona dental.
- Dientes con alteración intrínseca de color, provocada por enfermedades sistémicas como sarampión, fiebre reumática, porfiria congénita, eritroblastosis fetal y escarlatina.

### **3.3 Mecanismo de acción**

El diente se visualiza oscuro debido a una mayor absorción de luz, provocada por la presencia de cadenas moleculares largas y complejas en el interior de la estructura dental. El diente con coloración normal presenta una menor absorción de luz y genera la percepción óptica de una superficie más clara, debido a que existe una mayor reflexión de la luz. Los agentes blanqueadores basados en soluciones de peróxidos poseen un bajo peso molecular (30 g/mol) y capacidad de desnaturalizar proteínas, lo que aumenta el movimiento de iones a través de la estructura dental. Debido a su gran poder oxidante, estas sustancias reaccionan con las macromoléculas responsables de la pigmentación. Por un proceso de oxidación, los materiales orgánicos son eventualmente convertidos en dióxido de carbono y en agua, y por consiguiente remueven los pigmentos de la estructura dentaria por difusión. El peróxido de carbamida ( $\text{CH}_4\text{N}_2\text{O}-\text{H}_2\text{O}_2$ ) ha sido la formulación más utilizada para la técnica de blanqueamiento vital en el hogar. Su composición se basa en la asociación de peróxido de hidrógeno y de urea, que se disocian en contacto con los

tejidos o con la saliva, y hacen que el peróxido de hidrógeno se desdoble en oxígeno y agua, y la urea se descomponga en amoníaco y dióxido de carbono. La urea disociada inicialmente tiene la capacidad de neutralizar el PH del medio, mientras que el amoníaco iría a facilitar la penetración del oxígeno, porque aumenta la permeabilidad de la estructura dental. A partir de lo expuesto, un gel de peróxido de carbamida a una concentración del 10% se degrada aproximadamente en peróxido de hidrógeno al 3% y urea al 7% con el peróxido de hidrógeno considerado como la principal sustancia activa. Con la intención de aumentar el tiempo de permanencia del gel blanqueador en contacto con los dientes, el uso de un polímero espesante denominado carbopol se asoció con las soluciones de peróxido de carbamida. La presencia del carbopol, además de aumentar la viscosidad y la estabilidad del agente blanqueador, origina una liberación lenta de oxígeno que posibilita su uso nocturno. El peróxido de carbamida, sin carbopol, presenta una liberación máxima de oxígeno en menos de una hora. (5)

### **Principios de activación en blanqueamientos externo**

Desde un punto de vista científico la información sobre los blanqueamientos activados por láser, luz, o calor todavía es limitada. En los blanqueamientos activados por luz, la luz no se usa por sí sola sino en conjunto con el peróxido. El mayor efecto en los blanqueamientos activados por luz puede ser debido al efecto de la luz o el calor sobre el gel blanqueador y no sobre el diente propiamente. Cuando un agente blanqueador es expuesto a la luz, una pequeña fracción de ésta es absorbida por el agente blanqueador y transformada en calor. Algunos agentes blanqueadores llevan colorantes específicos que absorben la luz y la transforman en calor; esos colorantes son los carotenos y los cromóforos. Los blanqueamientos activados por luz tienen dos mecanismos de activación: Termocatálisis y fotólisis.

### **Termocatálisis**

Termocatálisis es la liberación acelerada de radicales hidroxilos que sufre el peróxido debido a un aumento en la temperatura y se expresa con la siguiente ecuación:  $H_2O_2 + 211\text{kJ/mol} \rightarrow 2HO\cdot$ .

Se puede esperar un aumento en la eficacia del blanqueamiento debido al aumento en la liberación de radicales hidroxilos, sin embargo el rango de temperatura útil para acelerar la liberación de radicales hidroxilos está limitado por el posible daño pulpar que se puede esperar por el aumento de temperatura.

## **Fotolisis.**

Es la liberación de radicales hidroxilos por excitación directa de la luz sobre el peróxido del gel blanqueador, lo cual ocasiona que la molécula de peróxido  $H_2O_2$  se divida en dos radicales hidroxilos. Esta excitación directa sólo puede ser producida por la aplicación de luz de alta frecuencia, la cual corresponde a una longitud de onda alrededor de los 248nm o menos lo cual hace su uso en la cavidad oral sumamente difícil sino imposible.

## **Fuentes de luces.**

Para la activación de los geles de blanqueamiento se han propuesto diferentes lámparas entre las que se encuentran lámparas Halógenas, lámparas de arco de plasma (Xenón), lámparas láser con diferentes longitudes de onda y lámparas de diodos (LED). La diferencia fundamental entre estas fuentes de luz es que las lámparas de láser emiten una luz monocromática en una longitud de onda bien definida en cambio las lámparas de arco de plasma y las lámparas Halógenas emiten luz en una longitud de onda muy amplia que abarca desde la luz ultravioleta (UV 380nm) hasta la luz infrarroja (IR 750nm). Para evitar la radiación UV e IR, las lámparas Halógenas y de arco de plasma vienen equipadas con filtros que disminuyen la longitud de onda hasta los 400-580nm, sin embargo no toda la radiación es filtrada y por lo tanto una parte de la radiación todavía es emitida. Esta radiación puede ocasionar un aumento de temperatura adicional a nivel pulpar.

La mayoría de las lámparas para blanqueamiento presentes en el mercado son generalmente lámparas que se utilizan para la fotopolimerización de resinas que en algunos casos presentan una punta emisora de luz específica para blanqueamientos. Las lámparas diseñadas específicamente para blanqueamiento generalmente tienen una punta emisora de luz que abarca toda una arcada.

El mecanismo de acción de las lámparas láser depende de la longitud de onda, cantidad de radiación emitida y en algunos casos del modo de bomba (Pump Mode). Las lámparas láser utilizan una punta emisora de luz que abarca varios dientes de manera que se disminuye el riesgo de lesiones tisulares. El poder de las lámparas láser por unidad de área anda en el rango de las lámparas Halógenas o de arco de plasma.

Es útil conocer las propiedades de absorción de la luz de los tejidos dentales para poder valorar los riesgos asociados con el uso de las lámparas de blanqueamiento. Las longitudes de onda con un alto coeficiente de absorción (alrededor de los 3000nm) raramente penetran profundamente en los tejidos dentales y por lo tanto no representan un

riesgo de lesión tisular. Sin embargo las longitudes de onda dentro del espectro IR penetran los tejidos de manera más fácil y pueden ocasionar daños tisulares con mayor facilidad. Dentro del espectro de luz visible, la luz violeta penetra con mayor facilidad los tejidos que la luz azul y aumenta en el siguiente orden: violeta, azul, verde, amarillo, naranja y rojo debido a sus menores coeficientes de dispersión.

Es importante saber que la conversión de luz en calor solo ocurre cuando se absorben los fotones respectivos. La absorción es el factor importante en el aumento de temperatura del gel de blanqueamiento, tejidos duros dentales y tejido pulpar, y es dependiente de la longitud de onda.

Otro factor importante en la seguridad y eficiencia de las lámparas es la presencia del modo de pulso. Este modo permite un período de enfriamiento entre pulsos y por esta razón se minimiza el daño tisular por aumento de la temperatura. Generalmente las lámparas láser son las que ofrecen este tipo de modo.

Los sistemas LED consisten de lámparas de diodos que emiten luz en un espectro entre 20-80nm o más. Por esta razón las lámparas LED se encuentran en medio de las lámparas láser y las lámparas de amplio espectro como las de arco de plasma o las halógenas. Las lámparas LED emiten luz dentro del rango de luz azul y no se extienden hasta la luz infrarroja, por lo tanto las lámparas LED no necesitan filtros de luz IR. Sin embargo no se puede excluir el daño tisular por aumento de temperatura sobre todo cuando se utilizan lámparas LED de alto poder. (9)

### **3.4 Seguridad biológica**

La sensibilidad de los dientes a los cambios térmicos es uno de los efectos adversos encontrados con frecuencia, en especial después de la primera hora de la remoción de la cubeta o en periodos asociados con el inicio del tratamiento. Esta sensibilidad ha sido atribuida al pH de la solución (en torno de 4 a 7, factor determinado por la disociación de la urea), asociado con la característica de libre difusión del material por medio de las estructuras dentarias. Es de conocimiento que la edad, el sexo, la presencia de alergias y las características dentarias (como tamaño de la pulpa, presencia de fisuras, retracción gingival, lesiones cervicales no cariosas o restauraciones defectuosas) o de la arcada dentaria no predicen la sensibilidad durante el tratamiento. Un estudio clínico de boca dividida en cuadrantes realizado en 20 pacientes que utilizaron cubetas, asignados a cubetas en donde no fue aplicada solución alguna, otras con solución placebo, otras con

peróxido de carbamida al 10% y otras con peróxido de carbamida al 16%, informó que el 36% de los participantes comunicó sensibilidad dental con el uso del placebo y que el 20% comunicó sensibilidad cuando la cubeta fue utilizada sin ninguna solución. Estos datos reflejan la imprevisibilidad de la sensibilidad dentaria en cada paciente.

Hasta el 66% de los pacientes puede experimentar sensibilidad durante el tratamiento blanqueador, con mayor frecuencia en las primeras 48 horas de uso. Esto no implica que estos pacientes tendrán que interrumpir o desistir del tratamiento, pues la mayoría de ellos informa que es capaz de percibir que los dientes están más sensibles a los cambios térmicos durante el tratamiento, pero que esto no determina un excesivo malestar. En otras palabras, es deber del profesional alertar al paciente que es posible una alteración en la sensibilidad dental y que, si esto se vuelve insoportable, lo que en realidad no es común, tendrá que acudir a la consulta con el profesional.

Otra posibilidad de efecto colateral en la técnica de blanqueamiento es la probable ulceración en la encía marginal debido a un trauma por cepillado o por mal uso de la cubeta en el tratamiento en el hogar, o por el contacto directo del gel con los tejidos blandos cuando existe descuido en la confección de la barrera de protección gingival en la técnica de blanqueamiento en consultorio. Tanto la sensibilidad térmica como la alteración gingival cesan cuando el tratamiento blanqueador se interrumpa.

En relación con la integridad de la estructura de esmalte, el único efecto deletéreo puede estar asociado con la resistencia de unión de sistemas adhesivos, después de terminar el tratamiento blanqueador con soluciones a base de peróxido. Puede ocurrir una disminución en la resistencia de unión de sistemas adhesivos asociados con el grabado ácido después del uso de la técnica de blanqueamiento vital. La resistencia de unión vuelve a la normalidad en un periodo de diez días después de terminar el tratamiento. Esta reducción inicial se atribuye al oxígeno residual presente en la superficie del diente blanqueado, que puede inhibir la polimerización de los sistemas adhesivos. Sin embargo, Josey y cols. no encontraron diferencias estadísticas de la resistencia de unión entre la resina y el esmalte sometidos al blanqueamiento o no.

La seguridad biológica de los agentes blanqueadores ha sido evaluada por algunos autores, como Weitzman, quien analizó los efectos del peróxido de hidrogeno en la carcinogénesis oral de hámsteres. Se utilizó el peróxido de hidrógeno al 35% y al 3%, con y sin la combinación de DMBA (9,10-dimetil-1,2-benzantraceno), una sustancia carcinogénica normalmente asociada con el cigarrillo. Todas las sustancias que tenían DMBA desarrollaron carcinomas epidermoides en los hámsteres, mientras que en las muestras que sólo se utilizó peróxido de hidrogeno no hubo desarrollo de carcinoma. De



acuerdo con el autor, estos datos no pueden extrapolarse para el uso de peróxidos de carbamida utilizados en la técnica de blanqueamiento en el hogar por una serie de factores:

- Las composiciones utilizadas fueron diferentes de las usadas normalmente en las técnicas de blanqueamiento vital;
- El corto periodo de tiempo utilizado en el tratamiento vital en el hogar, comparado con el tiempo en el consultorio,
- El contacto del peróxido de carbamida al 10% con los tejidos blandos es muy pequeño, si se compara con un enjuague bucal frecuente. Por otro lado, es importante resaltar a los pacientes fumadores que disminuyan o eviten el consumo de cigarrillos durante el tratamiento, no solo por el potencial de pigmentación de los dientes, sino también por el potencial carcinogénico del DMBA en la cavidad bucal.

Otro factor importante por considerar es el referido al grado de citotoxicidad del peróxido de carbamida, que puede ser determinado a través de la comparación con otros materiales usados con frecuencia en la clínica, como eugenol, resinas compuestas, amalgama de plata y cementos quirúrgicos. Woolverton y cols en 1991 realizaron un trabajo que comparó la citotoxicidad del peróxido de carbamida al 10% en fibroblastos de ratones y constataron que la reacción inflamatoria era similar a aquella observada con cemento de óxido de zinc y eugenol, cemento temporal Temp Bond, Plax, Cepacol y crema dental Crest. Todos estos productos se utilizan con frecuencia en la clínica odontológica, sin ningún informe de efectos nocivos para el organismo.

Estudios en animales indican que la dosis letal media de peróxido de carbamida en ratones es de aproximadamente 87.18-143.83 mg/kg. Al transferir estos valores a un individuo con un peso promedio de 75 kg la dosis letal media de peróxido de carbamida al 10% estaría en torno de 6.5-8 litros. La cantidad necesaria para la técnica de blanqueamiento vital en el hogar utilizada es aproximadamente 29-59 ml, para todo el tratamiento, es decir, durante varias semanas. Así podemos afirmar que el tratamiento vital en el hogar presenta un margen bastante seguro en cuanto a la dosis letal. El mismo estudio también demostró que no hay potencial mutagénico de células después de la ingestión de peróxido de carbamida al 10%.

Cuando la técnica de blanqueamiento mediato se realice en dientes desvitalizados, se deben tomar precauciones especiales para prevenir la reabsorción radicular externa. Harrington y Natkin, en 1979, informaron la posibilidad de reabsorción radicular externa en dientes tratados endodónticamente, que fueron sometidos al tratamiento blanqueador después de un periodo de dos a siete años. Estos autores encontraron que la causa de la reabsorción radicular externa se origina en diversos factores,

como el contacto directo del agente blanqueador con el tejido periodontal, debido a alguna filtración del dique de goma, la difusión de la solución blanqueadora a través de los túbulos dentinarios en dirección al ligamento periodontal y la acción agresiva del calor utilizado para potenciar la acción del agente blanqueador. El proceso de blanqueamiento dental desnaturaliza la dentina que está en contacto con la región cervical y modifica el tejido desde el punto de vista inmunológico, por lo que el organismo interpreta al tejido dentinario como un cuerpo extraño y genera así la reabsorción radicular externa. Es interesante pensar si el sellado biológico con una capa de hidróxido de calcio, seguida de otra capa de cemento de fosfato de zinc o ionomero vítreo será capaz de bloquear eficazmente el acceso de una sustancia de bajo peso molecular, como el peróxido de hidrógeno, en áreas como la dentina radicular y el periodonto. En función de ese riesgo, a pesar de que muchos autores afirmen que el sellado biológico es suficiente como bloqueo, preferimos no utilizar la técnica de blanqueamiento mediato. Los investigadores opinan que existen otras técnicas de blanqueamiento, como el inmediato en el consultorio o en el hogar, que pueden indicarse en dientes desvitalizados con mayor seguridad biológica para el paciente.

### **3.5 Causas de las alteraciones de color:**

Los dientes pueden presentar alteraciones de color por una serie de factores, los que al mismo tiempo pueden estar asociados y determinar el factor etiológico del oscurecimiento. Para obtener éxito en el tratamiento blanqueador, es importante tener el conocimiento del origen, de la naturaleza y de la composición de la mancha. Con fines didácticos, las alteraciones del color se pueden clasificar en manchas extrínsecas e intrínsecas.

Las manchas extrínsecas son solo pigmentos que se adhieren a la superficie del diente y que provienen de la alimentación. Muchas veces, el tratamiento consiste en la simple remoción mecánica de las manchas, lo que se puede realizar por medio de un procedimiento de prevención con taza de goma y una pasta abrasiva. Los agentes más comunes que provocan las alteraciones extrínsecas de color son el café y el cigarrillo, que las mayoría de las veces generan manchas de coloración amarillo, marronadas a negro. Las manchas verdes normalmente están asociadas a la higiene oral deficiente y a la descomposición de restos alimenticios. Los pacientes que poseen en su microbiota bacterias cromogénicas pueden presentar manchas de coloración anaranjada, con necesidad de mayor frecuencia de procedimientos de prevención. Si hay fisuras en la superficie del esmalte, la penetración de pigmentos puede ocurrir de tal manera que una simple prevención no es suficiente para remover la mancha, por lo que es necesario el uso de una técnica de blanqueamiento.

Cuando el pigmento se localiza en el interior de la estructura dental, estamos en la presencia de una alteración intrínseca del color, que puede ser clasificada, según su naturaleza, en congénita o adquirida: la primera, según Albers, normalmente está asociada con alteraciones estructurales en el momento de formación del diente (ej. Dentinogénesis imperfecta, hipoplasia del esmalte y fluorosis); la alteración adquirida puede subdividirse en preeruptiva y poseruptiva.

Algunas enfermedades sistémicas, como eritroblastosis fetal e ictericia grave, causan manchas características en los dientes por la infusión de pigmentos en la dentina durante las etapas críticas del desarrollo del diente; estas alteraciones se denominan preeruptivas. En 1950 se introdujo en el mercado un antibiótico de amplio espectro llamado tetraciclina. Ese medicamento era utilizado para infecciones respiratorias, urinarias y de la piel. Cuando se lo administra en el período de formación de los dientes, desde el segundo trimestre de vida intrauterina hasta los ocho años de edad, genera manchas en los dientes, que pueden variar de una coloración moderada a un oscurecimiento grave. Entre las causas de las alteraciones del color poseruptivas, el traumatismo dental, asociado con la necrosis pulpar o no, es una de las etiologías más comunes y se caracteriza por una coloración amarillada-rojiza. El éxito del tratamiento blanqueador en esos casos tiene mayor probabilidad y se relaciona en una proporción inversa al tiempo en el que el diente sufrió alteración en el color. El uso de materiales restauradores y de medicamentos utilizados en el conducto radicular también puede provocar el oscurecimiento de los dientes, por la penetración de determinados componentes químicos en el tejido dentinario.

El desgaste fisiológico del esmalte y/o la hipermineralización de la dentina, que pueden ocurrir a lo largo de los años, hacen que el tejido dentinario se vuelva más evidente y, en consecuencia, los dientes pasan a presentar un aspecto amarillento y envejecido. Esta apariencia provocada por el envejecimiento o por una característica genética presenta un pronóstico muy favorable al blanqueamiento vital, probablemente en función de la presencia de pigmentos orgánicos que involucran la estructura de la matriz orgánica dentinaria.

### **3.6 Evaluación clínica y radiográfica**

Para indicar el blanqueamiento dental, tanto en dientes vitales como en no vitales, es esencial que estos presenten la porción coronaria relativamente integra, sin restauraciones muy extensas. Es importante destacarle al paciente que presenta restauraciones estéticas la necesidad de sustituirlas después de concluido el tratamiento blanqueador, pues la resina compuesta y la cerámica no sufren alteración significativa, pero, lógicamente no acompañan la alteración del color experimentada por los dientes. En

particular en dientes desvitalizados es importante una evaluación radiográfica para verificar si el conducto radicular está adecuadamente obturado, antes de indicar el tratamiento. Caso contrario, debe realizarse un retratamiento endodóntico previo.

### **3.7 Hábitos nocivos del paciente**

Es importante que el profesional conozca algunos hábitos nocivos del paciente, en particular en relación con la alimentación y el cigarrillo. Aquellos pacientes que ingieren de forma abundante sustancias con potencial de manchar los dientes (te negro, café, vino tinto, bebidas colas, etc.) deben intentar disminuir la frecuencia de ingestión durante el tratamiento, con el objetivo de favorecer el resultado del blanqueamiento. Además, se debe alertar a los pacientes de que, si vuelven a ingerir estas sustancias de modo exagerado, pueden disminuir en gran manera el tiempo para que ocurra recidiva de oscurecimiento dental. En cuanto al cigarrillo, el énfasis debe ser mayor, pues, además de causar los mismos inconvenientes que la ingestión de sustancias colorantes, en asociación con el uso de agentes blanqueadores es carcinogénico.

### **3.8 Expectativa del paciente en cuanto al resultado estético final**

Es importante que el profesional le aclare al paciente los resultados poco previsibles del tratamiento blanqueador, con el fin de que no se cree demasiada expectativa. Además, el paciente debe saber sobre la posibilidad de recidiva después de algunos años. Un estudio de Leonard demostró que después de tres años, el 63% de los pacientes mantenían los dientes blanqueados por la técnica de la cubeta individual y después de siete años, por lo menos el 42% de los dientes blanqueados se mantenían sin ningún tratamiento blanqueador adicional. La variabilidad en el tiempo de duración de los resultados logrados después del blanqueamiento parece estar vinculada con la intensidad y la frecuencia de exposición de los dientes a colorantes. La literatura actual es clara al afirmar que ningún paciente informa haber observado reoscurecimiento grave próximo al color inicial, lo que indica que aun cuando algún oscurecimiento llegue a ocurrir después del blanqueamiento, los dientes blanqueados todavía tendrán un aspecto mejor que el que antes era motivo de insatisfacción.

### **3.9 Perfil de comportamiento del paciente**

Existe una variedad significativa de agentes blanqueadores y de técnicas disponibles en el mercado, por lo que el profesional puede estar en duda en el momento de

seleccionar el blanqueador y la técnica a emplear. En este aspecto, el tipo de perfil del paciente también podrá ayudar en la decisión, pues el éxito de la técnica de blanqueamiento en el hogar está directamente vinculado con la colaboración del paciente en aplicar, correcta y diariamente por un determinado periodo, el gel blanqueador. Por lo tanto, es indispensable que el paciente tenga disciplina y determinación para hacerlo. Por otro lado, los pacientes que desean resultados más rápidos y son poco colaboradores fuera del consultorio, son óptimos candidatos para la técnica de blanqueamiento inmediato en consultorio.

### **3.10 Selección de material y técnica**

- Causa de la alteración del color: el diagnóstico de la causa de la alteración de color influye directamente en la selección del agente blanqueador y de la técnica que se debe utilizar.

- Condición de los dientes por blanquear: las técnicas utilizadas para los dientes vitales sirven también para los dientes no vitales. Existe también la posibilidad de realizar la apertura del acceso endodóntico y utilizar la cámara pulpar para colocar peróxido de hidrógeno (35-38%) directamente en contacto con la dentina oscurecida, llamada técnica inmediata. La técnica mediata (walking bleach) hace uso de una mezcla de perborato de sodio y solución de peróxido de hidrógeno al 35%, peróxido de carbamida al 35% o peróxido de hidrógeno en polvo. Se coloca cualquiera de estas sustancias en la cámara pulpar, que enseguida es sellada y, así, se mantiene por un intervalo determinado (aproximadamente de dos a siete días). En estas situaciones es indispensable realizar el sellado biológico del conducto radicular con cemento de hidróxido de calcio y cemento de ionómero vítreo o fosfato de cinc para evitar la difusión del agente blanqueador y minimizar el riesgo de una posible reabsorción radicular externa. Si hay necesidad, pueden ser realizadas dos o tres sesiones de cambios subsiguientes. Sin embargo, como se comentó, no adoptamos esta técnica como rutina debido al riesgo de provocar, eventualmente, reabsorción radicular externa. En uno o pocos dientes tratados endodónticamente preferimos utilizar el peróxido de hidrógeno al 35% en el consultorio, pero solo en la superficie externa, sin realizar el acceso a la cámara pulpar.

- Expectativa del paciente en cuanto a la velocidad del tratamiento blanqueador: las técnicas de blanqueamiento dental en el consultorio en general permiten al profesional un mejor control sobre la respuesta al tratamiento, además del hecho de que los dientes reaccionan más rápidamente al tratamiento en función del uso de agentes blanqueadores en concentraciones mayores, si se les compara con la técnica de blanqueamiento en el hogar. Otra opción para acelerar aun más el proceso de

blanqueamiento dental es la combinación de la técnica en consultorio con la técnica en el hogar. Estas alternativas de tratamiento blanqueador también pueden seleccionarse en función de la expectativa y de la necesidad del paciente, en cuanto a la velocidad del tratamiento estético, además de su perfil de comportamiento, como se mencionó. Mientras tanto, el uso de agentes blanqueadores para dientes vitales con menor concentración (peróxido de carbamida al 10%) parece ser el más seguro, además de propiciar el blanqueado por mayor tiempo.

- Pacientes que presentan sensibilidad térmica durante el tratamiento: lamentablemente, no hay una relación directa entre la presencia de retracción gingival, fisuras, dientes restaurados, lesiones cervicales no cariosas, el sexo, la edad o la arcada dentaria y la posibilidad de que ocurra sensibilidad dentinaria durante el tratamiento blanqueador. En el supuesto caso de que esto ocurra durante el tratamiento de blanqueado, estaría indicado el uso de sustancias como el nitrato de potasio y flúor, para minimizar la sensibilidad dentaria. Incluso estas sustancias ya están presentes en la composición de diversos geles blanqueadores disponibles en el mercado. Para pacientes con retracción gingival significativa deben ser seleccionadas de preferencia las técnicas de blanqueamiento en el consultorio, pues el profesional puede controlar el área de aplicación del agente blanqueador y monitorizar mejor la respuesta del paciente en cuanto a la sensibilidad dentinaria.

- Periodo de aplicación del agente blanqueador: especialmente en el tratamiento blanqueador de dientes vitales puede estar indicado el uso de cubeta con gel blanqueador (peróxido de carbamida en concentración del 10 al 16%) durante la noche o en aplicaciones diarias por periodos de aproximadamente una hora. La elección depende de la preferencia y el tipo de actividad profesional del paciente, pues parece no haber diferencias en el resultado final del tratamiento blanqueador con uso diurno, por una hora o uso nocturno. Por otro lado, parece haber mejor control en cuanto a la frecuencia de sensibilidad cuando se indica menor tiempo de uso de gel blanqueador, es decir, una hora por día. Otra alternativa es el uso del peróxido de hidrógeno del 3 al 9%, que debe emplearse en una o dos aplicaciones diarias de 30 minutos. Muchos profesionales adoptan esta recomendación de uso diurno también como una estrategia de mercadotecnia externa, pues el paciente comúnmente realizará el tratamiento en su trabajo o en lugares donde está en compañía de otras personas.

- Cantidad de dientes por blanquear: la cantidad de dientes por blanquear y la relación costo-beneficio tanto para el paciente como para el profesional deben considerarse al seleccionar la técnica de blanqueamiento. Debido principalmente al mayor control del resultado del blanqueamiento, utilice de preferencia técnicas de blanqueamiento en consultorio, cuando el objetivo sea blanquear uno o pocos dientes. En función de la mejor

relación costo-beneficio, generalmente se indica la técnica de blanqueamiento en el hogar cuando el objetivo sea blanquear todos los dientes vitales. Es importante que el profesional, además de observar estos aspectos relacionados con el diagnóstico, selección del agente blanqueador y la técnica descrita, tenga también conocimiento de las ventajas, las limitaciones y el protocolo clínico a seguir para cada técnica disponible de blanqueamiento dental.

- Selección del uso de luz para blanqueamiento en consultorio o no: en la actualidad, a pesar de la intensa mercadotecnia, es importante reflexionar sobre la real necesidad y beneficio de emplear fuentes de luz para realizar el blanqueamiento en consultorio, ya que todavía no existe evidencia científica suficiente para sostener su superioridad, en comparación con el peróxido de hidrógeno utilizado sin activación luminosa. Dos estudios de boca dividida (técnicas diferentes aplicadas en cada hemiarcada) compararon la técnica en el consultorio con fuente de luz activadora sobre el gel blanqueador en un hemiarco y en el otro hemiarco sin aplicación de luz fotoactivadora. Estos estudios indicaron que no existió diferencia en el blanqueamiento logrado en cada hemiarco cuando se compararon por medio de fotografías y escalas de colores. De acuerdo con mediciones hechas por el grupo de la CRA (Clínica and Research Associates), las fuentes de luz existentes en el mercado no son capaces de acelerar en forma significativa la rotura de moléculas de peróxido de hidrogeno por medio de la emisión de calor. Estos datos refuerzan la afirmación de que no siempre es necesario utilizar una fuente de luz, lo que trae más comodidad al operador y menos desgaste a las unidades fotoactivadoras presentes en los consultorios dentales, cuyo objetivo principal es fotoactivar resinas compuestas.

### **3.11 Blanqueamiento en el hogar con cubeta individual**

Ventajas:

- Técnica simple y de fácil aplicación.
- Tratamiento estético muy conservador.
- Bajo costo.
- Utiliza agentes blanqueadores con baja concentración.
- No generan efectos deletéreos en los dientes y en tejidos blandos.
- Fácil reaplicación en los casos de recidiva del color.
- Mayor tiempo de evidencia científica.

Limitaciones:

- Paciente que no colabora, pues el éxito del tratamiento depende directamente de la correcta aplicación del gel blanqueador.
- Dientes con manchas blancas u opacas.
- Manchas excesivamente oscuras, en especial aquellas provocadas por tetraciclina.
- Requiere un tiempo de tratamiento más largo, comparado con las técnicas de blanqueamiento de dientes vitales en el consultorio.
- Algunos pacientes pueden presentar hipersensibilidad dental durante el tratamiento.
- Dientes que presentan restauraciones extensas no están indicados para el tratamiento blanqueador por presentar poca estructura dentaria para reaccionar adecuadamente al proceso blanqueador.
- Mujeres embarazadas o en estado de lactancia de preferencia no deben realizar blanqueamiento dental.
- Pacientes con alergia a la sustancia blanqueadora.

### **3.12 Blanqueamiento en consultorio**

Ventajas

- Mayor control de la técnica, sin depender de la colaboración del paciente.
- Mayor control del sitio de aplicación (sobre todo en áreas de recesión gingival, que pueden generar hipersensibilidad).
- Menor tiempo de tratamiento comparado con la técnica casera.
- Tratamiento estético muy conservador (sin desgaste dental).

Limitaciones

- Necesita más consultas clínicas.
- Es indispensable el uso de barrera con resina específica o dique de goma con la intención de proteger los tejidos blandos.
- Manchas extremadamente oscuras, en especial aquellas provocadas por tetraciclinas.
- Los dientes que presentan restauraciones extensas no son indicados para el tratamiento blanqueador, por presentar poca estructura dentaria que pueda reaccionar de forma adecuada al proceso blanqueador.
- Mayor costo comparado con la técnica casera.



### **3.13 Asociación de blanqueamiento en el consultorio y en el hogar**

#### Ventajas

- Posibilidad de efecto sinérgico, gracias a la asociación de las dos técnicas.
- Posibilidad de disminuir el tiempo total de tratamiento, en comparación con la indicación de las técnicas en el hogar o en el consultorio cuando son aplicadas por separado.
- Son las mismas descritas para las dos técnicas de blanqueamiento.(5)

### **III. HIPÓTESIS**

No hay diferencias estadísticamente significativas en el cambio de color en pacientes sometidos a tratamiento de blanqueamiento dental en el consultorio con peróxido de hidrógeno al 35% usando o no activación con lámpara LED.

#### **IV. DISEÑO METODOLÓGICO**

##### **TIPO DE ESTUDIO**

Estudio experimental, de corte transversal

##### **UNIVERSO**

Personas de ambos sexos de la edad de 18-35 años que acudieron a las clínicas odontológicas de la Universidad Americana en el periodo de Septiembre a Diciembre del año 2011.

##### **MUESTRA**

La muestra fue de un total de 15 personas escogida por conveniencia de los investigadores que cumplieron con los criterios de exclusión e inclusión.

##### **MUESTREO**

La muestra se escogió por conveniencia de los investigadores.

## **CRITERIOS DE INCLUSIÓN**

1. Rango de edad: 18-35 años
2. Tener piezas : primer premolar, canino, incisivo lateral e incisivo central en ambos hemi arcadas superior.
3. No fumadores
4. Libre de restauraciones en el sector antero superior
5. Vitalidad de las piezas dentales

## **CRITERIOS DE EXCLUSIÓN**

1. Fumadores
2. Restauraciones antero superior
3. Piezas dentales no vitales
4. Fractura dentina- esmalte extenso
5. Pigmentación por antibióticos
6. Hipersensibilidad de las piezas dentales
7. Dientes con alteración intrínsecas de color, provocada por enfermedad sistémicas

## LISTA DE VARIABLES

1. Técnica de blanqueamiento
2. Color del diente

## OPERACIONALIZACIÓN DE VARIABLES

Variable	Definición Conceptual	Valores	Indicadores	Escala
Técnica de Blanqueamiento	Procedimiento clínico que trata de conseguir el aclaramiento del color de uno o varios dientes aplicando un agente químico, y tratando de no alterar su estructura básica	Peróxido de hidrógeno 35% con luz  Peróxido de hidrógeno 35% sin luz	Lámpara LED	Nominal
Color de Diente	Sensación que producen los rayos luminosos en los órganos visuales y que es interpretada en el cerebro para interpretar las piezas dentales	Color Inicial  Color Final	Colorímetro	Nominal

## **Material y Métodos**

Se realizó un ensayo clínico controlado en las clínicas odontológicas de la Universidad Americana. Para el estudio se seleccionaron 15 pacientes los cuales aceptaron ser parte del estudio y ellos fueron sometidos a tratamiento de blanqueamiento en el consultorio.

Los criterios de inclusión de los pacientes fueron pacientes de cualquier sexo, en un rango de edad entre 18 y 35 años, que tuvieran presentes las siguientes piezas: primer premolar, canino, incisivo lateral e incisivo central en ambas hemi arcadas superiores, sin restauraciones en las piezas antero superiores, no fumadores, con piezas sin tratamiento endodónticos, sin cambios de coloraciones provocados por enfermedades sistémicas y aquellos pacientes que no presentaran pigmentaciones provocadas por antibióticos.

A cada paciente se le realizó una toma de color y una serie fotográfica de la siguiente manera:

- Profilaxis con piedra pómez y copa de hule (**ANEXO H**).
  
- La toma de color inicial fue realizada por el profesor tutor utilizando la guía de VITA BLEACHEDGUIDE 3D MASTER (**ANEXO E**). Se registraron los valores de cada diente en el instrumento de recolección de datos (**ANEXO F**). La toma de color se hizo en el mismo tiempo comprendido entre la 1 y 1: 45 pm con luz natural y el paciente en el sillón dental en un ángulo de 45 grados .
  
- Se tomaron fotografías de frente, lateral derecha y lateral izquierda en máxima intercuspidadación (**ANEXO C**), Se utilizaron retractores de mejillas, y una cámara Sony DSC-F828 CYBERSHOT DE 8 MEGAPIXELES, lente macro de 100mm , un ring-flash y valores estándares de 5.5 de apertura de foco y 2500 de velocidad de obturación del lente (**ANEXO D**) y estando siempre a una distancia de 30 cm del objetivo.

Se procedió a realizar el proceso de blanqueamiento para lo cual se seleccionó Pola Office de la SDI (**ANEXO I**) el cual es un peróxido de hidrogeno al 35% con un ph neutro y con sensibilizantes dentro de su composición (datos tomados del fabricante).

Para la aplicación del gel se realizó el método de maxilar dividido. El maxilar derecho (**A**) fue sometido a la aplicación del peróxido de hidrogeno al 35% mas la luz LED. El maxilar izquierdo (**B**) solamente se aplicó el peróxido de hidrogeno al 35 %. La lámpara de LED utilizada fue RadiiPlus con accesorio arqueado LED de Blanqueamiento (**ANEXO G**) que presenta ondas de longitud de 440~480nm a una distancia a no mayor de 5mm y a temperatura emitida por la lámpara de blanqueamiento alcanza los 37°C + 2°C. (98.76°F + 3.5°F).

El proceso de aplicación de peróxido de hidrogeno al 35% se hizo de la siguiente manera:

- Se colocó la barrera gingival para la protección de los tejidos blandos cubriendo ligeramente el esmalte y los espacios interproximales, fotocuramos por 10 segundos hasta que la barrera gingival quede curada. (**ANEXO J**).
- Se aplicó el peróxido de hidrogeno al 35% en el cuadrante (**A**) y se expuso a la lámpara de LED durante un periodo de 8 minutos (según las recomendaciones del fabricante) (**ANEXO K**)
- Se retiró el peróxido de hidrogeno mediante un aspirador quirúrgico y se esperó un minuto antes de la siguiente aplicación.
- Se aplicó el peróxido de hidrogeno en el cuadrante (**A**) y se expuso a la lámpara de LED durante un periodo de 8 minutos (según las recomendaciones del fabricante) (**ANEXO K**)
- Se retiró el peróxido de hidrogeno mediante un aspirador quirúrgico y el uso de agua.
- Se aplicó el peróxido de hidrogeno al 35 % en el cuadrante (**B**) y se dejó sin exposición a la luz por un periodo de 8 minutos (según las indicaciones del fabricante) (**ANEXO L**).
- Se retiró el peróxido de hidrogeno mediante un aspirador quirúrgico y se esperó un minuto antes de la siguiente aplicación.
- Se aplicó el peróxido de hidrogeno al 35 % en el cuadrante (**B**) y se dejó sin exposición a la luz por un periodo de 8 minutos (según las indicaciones del fabricante) (**ANEXO L**).

- Se retiró el peróxido de hidrogeno mediante un aspirador quirúrgico y el uso de agua.
- Se retira el aislamiento de tejidos blandos (barrera gingival).
- Se determinó el color final de ambos cuadrantes con la guía de color VITA BLEACHEDGUIDE 3D MASTER tomada por el profesor tutor se anotaron en el instrumento de recolección de datos y se realizó el set de fotografías final.
- Se recomendó a los pacientes no consumir alimentos o bebidas de color rojo u oscuro durante un lapso mínimo de una semana, comidas cítricas y bebidas muy helados.
- Analizamos cada paciente (15) con fotografías para ver su avance de tono de color antes y después del tratamiento de blanqueamiento. **(ANEXO M)**



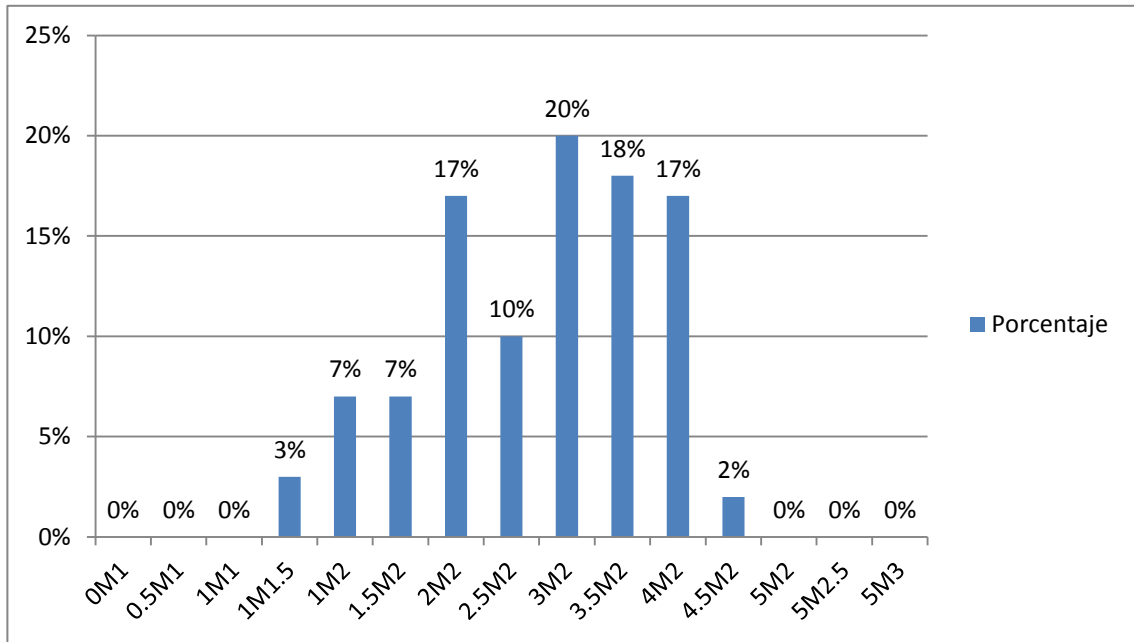
## V. RESULTADOS

**Tabla. 1**

**Frecuencia de color inicial en hemiarcada con exposición a luz LED**

Color	Frecuencia	Porcentaje
0M1	0	0%
0.5M1	0	0%
1M1	0	0%
1M1.5	2	3%
1M2	4	7%
1.5M2	4	7%
2M2	10	17%
2.5M2	6	10%
3M2	12	20%
3.5M2	11	18%
4M2	10	17%
4.5M2	1	2%
5M2	0	0%
5M2.5	0	0%
5M3	0	0%
Total	60	100%

La tabla representa la frecuencia porcentual de color inicial en hemiarcada con exposición a luz LED, en el cual el más frecuente fue el color 3M2 con 20%, le sigue 3.5M2 con 18%, luego 2M2 y 4M2 en tercer lugar más frecuente con un 17%.



**Gráfico 1. Frecuencia de color inicial en hemiarcada con exposición a luz LED**

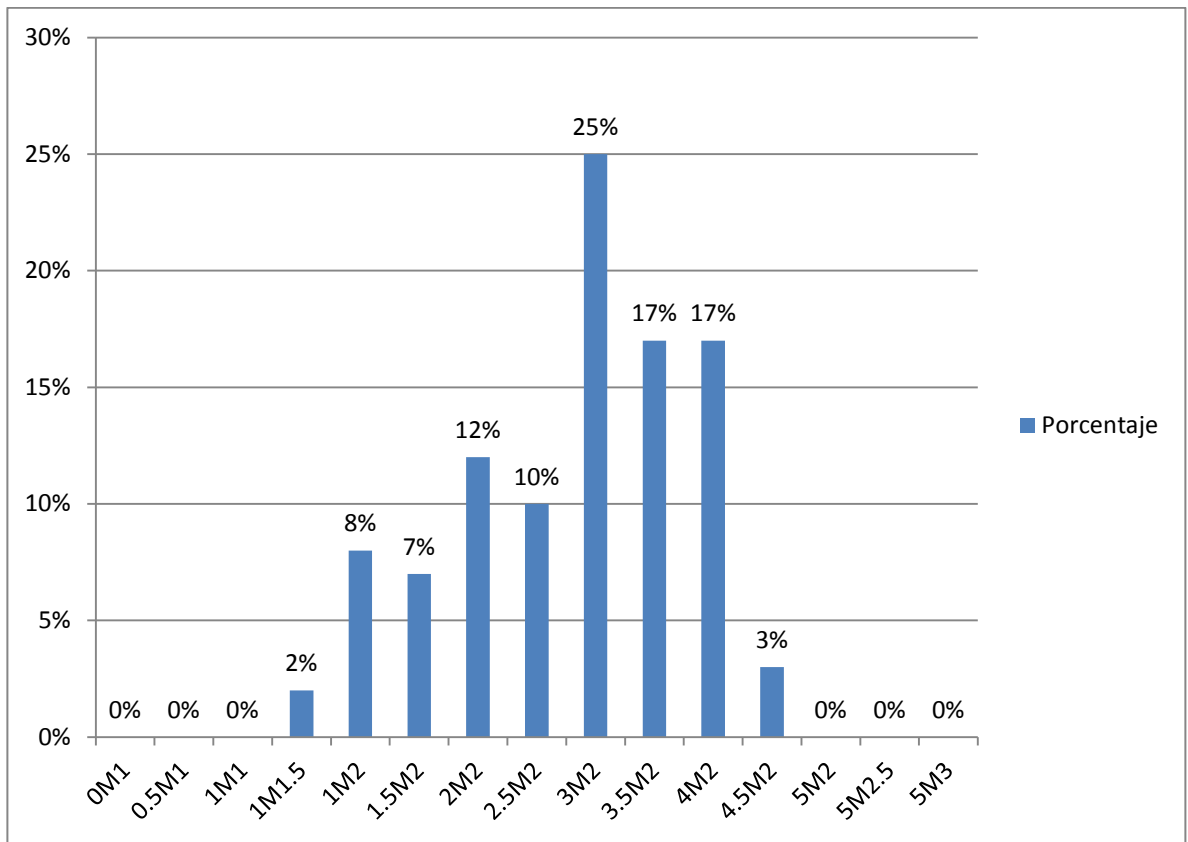
**Fuente: Tabla 1**

**Tabla 2.**

**Frecuencia de color inicial en hemiarcada sin exposición a luz LED**

Color	Frecuencia	Porcentaje
0M1	0	0%
0.5M1	0	0%
1M1	0	0%
1M1.5	1	2%
1M2	5	8%
1.5M2	4	7%
2M2	7	12%
2.5M2	6	10%
3M2	15	25%
3.5M2	10	17%
4M2	10	17%
4.5M2	2	3%
5M2	0	0%
5M2.5	0	0%
5M3	0	0%
Total	60	100%

La tabla representa la frecuencia porcentual de color inicial en hemiarcada sin exposición a luz LED , en el cual el más frecuente fue el color 3M2 con 25%, le sigue 3.5M2 y 4M2 con 17%, luego 2M2 en tercer lugar más frecuente con un 12%.



**Gráfico 2. Frecuencia de color inicial del lado sin exposición a luz LED**

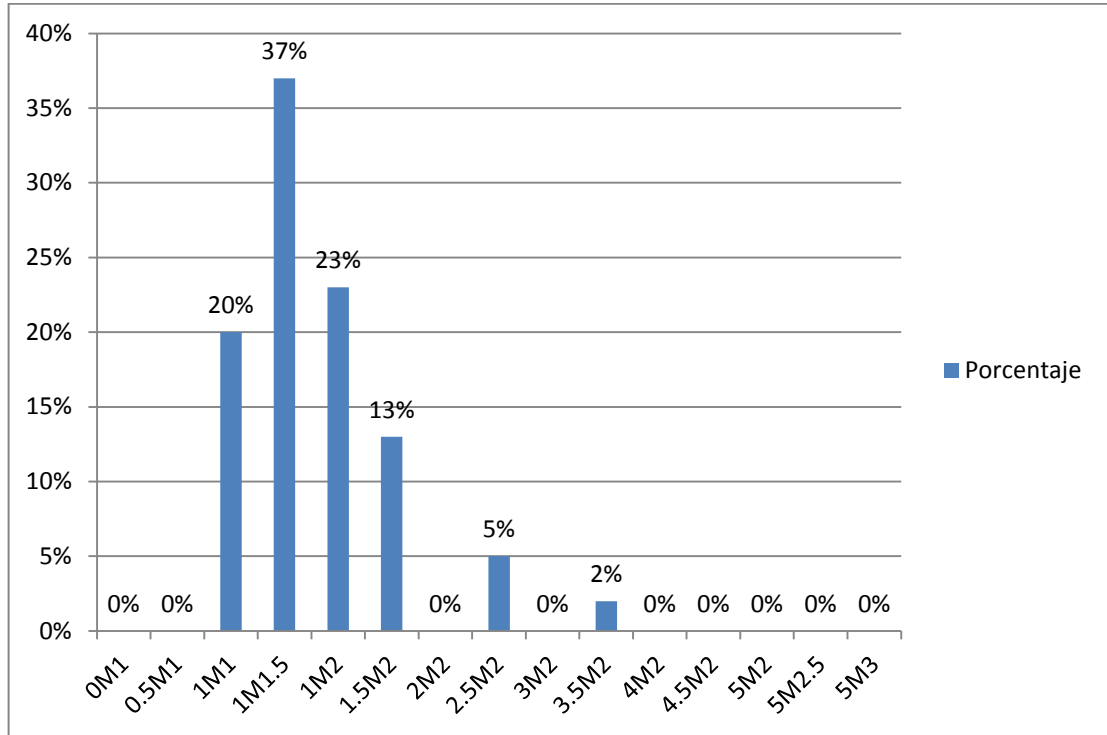
**Fuente: Tabla 2**

**Tabla 3.**

**Frecuencia de color final en hemiarcada con exposición a luz LED**

Color	Frecuencia	Porcentaje
0M1	0	0%
0.5M1	0	0%
1M1	12	20%
1M1.5	22	37%
1M2	14	23%
1.5M2	8	13%
2M2	0	0%
2.5M2	3	5%
3M2	0	0%
3.5M2	1	2%
4M2	0	0%
4.5M2	0	0%
5M2	0	0%
5M2.5	0	0%
5M3	0	0%
Total	60	100%

La tabla representa la frecuencia porcentual de color final en hemiarcada con exposición a luz LED , en el cual el más frecuente fue el color 1M1.5 con 37%, le sigue 1M2 con 23%, luego 1M1 en tercer lugar más frecuente con un 20%.



**Gráfico 3. Frecuencia de color final en hemiarca con exposición a luz LED**

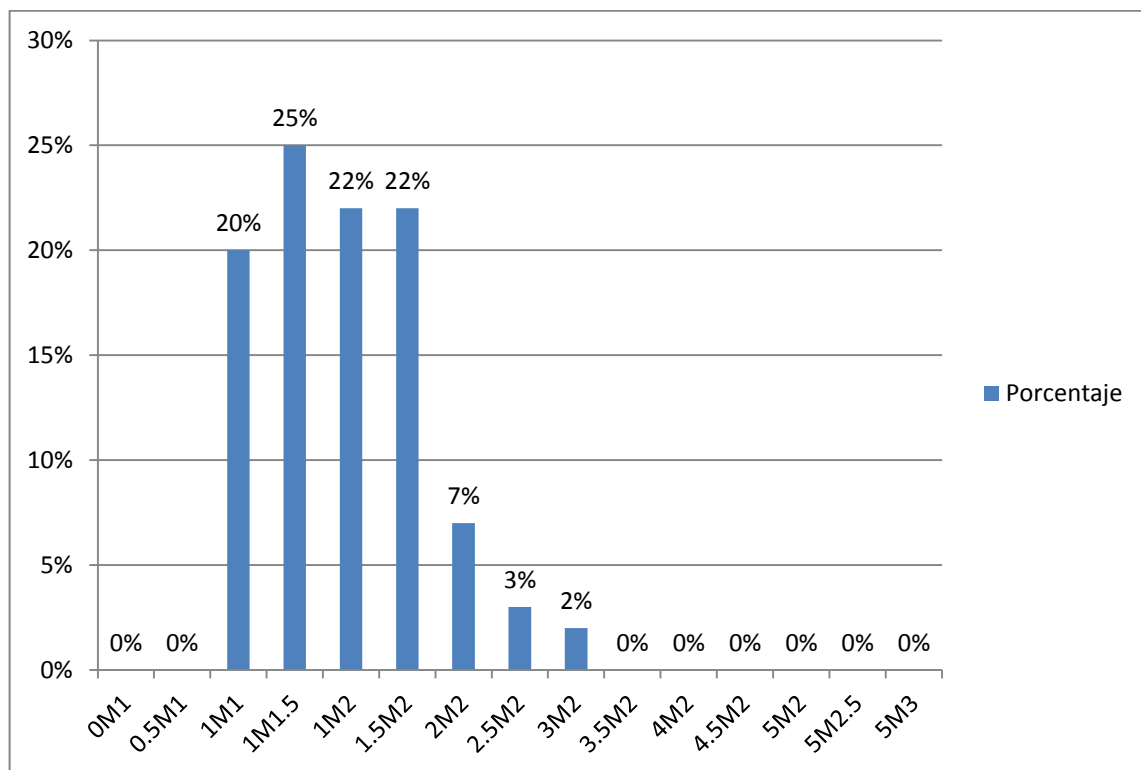
**Fuente: Tabla 3**

**Tabla 4.**

**Frecuencia de color final en hemiarcada sin exposición a luz LED**

Color	Frecuencia	Porcentaje
0M1	0	0%
0.5M1	0	0%
1M1	12	20%
1M1.5	15	25%
1M2	13	22%
1.5M2	13	22%
2M2	4	7%
2.5M2	2	3%
3M2	1	2%
3.5M2	0	0%
4M2	0	0%
4.5M2	0	0%
5M2	0	0%
5M2.5	0	0%
5M3	0	0%
Total	60	100%

La tabla representa la frecuencia porcentual de color final en hemiarcada sin exposición a luz halógena , en el cual el más frecuente fue el color 1M1.5 con 25%, le sigue 1M2 y 1.5M2 con 22%, luego 1M1 en tercer lugar más frecuente con un 20%.



**Gráfico 4. Frecuencia de color final en hemiarca sin exposición a luz LED**

**Fuente: Tabla 4.**

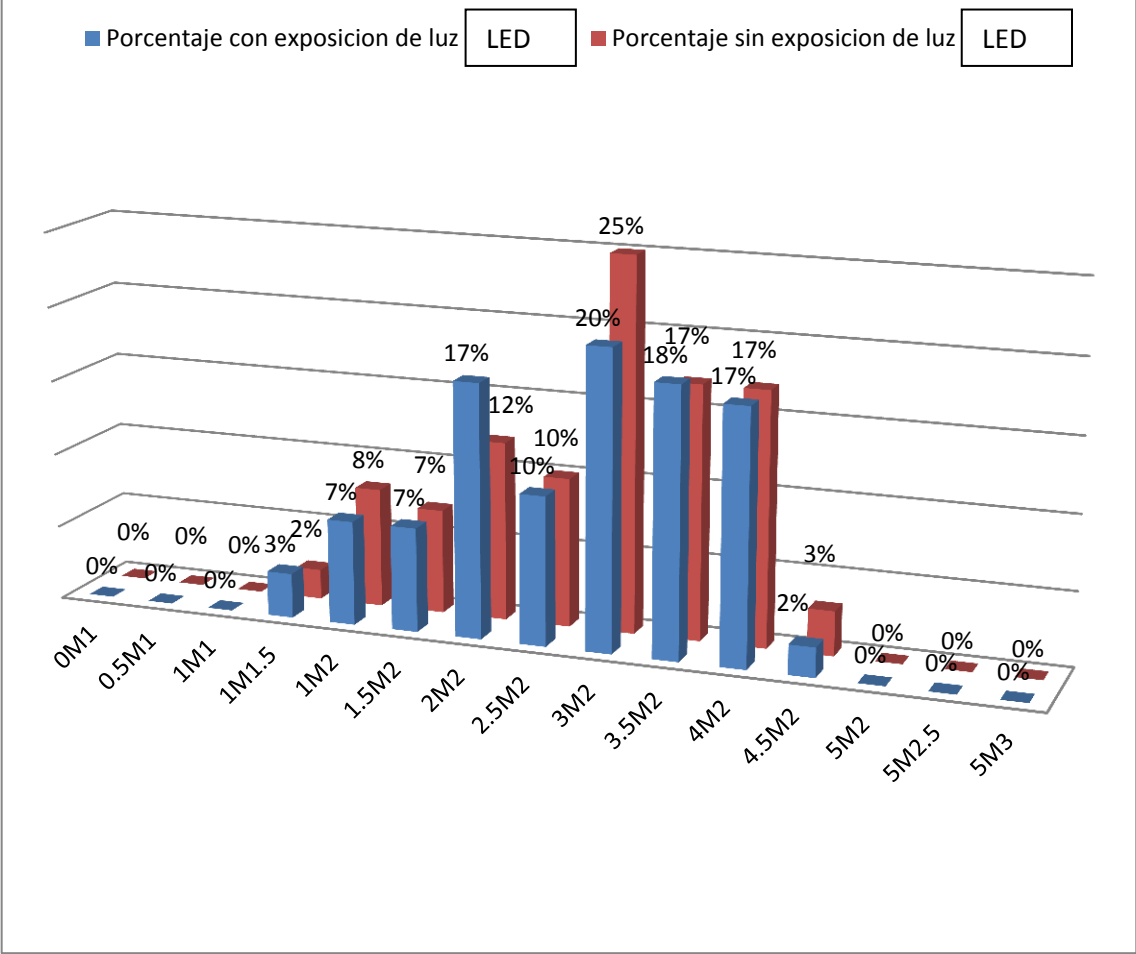


**Tabla 5.**

**Comparación color inicial en ambas hemiarcada con y sin exposición a luz LED**

Color	Exposición con luz		Exposición sin luz	
	Frecuencia	Porcentaje (%)	Frecuencia	Porcentaje (%)
0M1	0	0%	0	0%
0.5M1	0	0%	0	0%
1M1	0	0%	0	0%
1M1.5	2	3%	1	2%
1M2	4	7%	5	8%
1.5M2	4	7%	4	7%
2M2	10	17%	7	12%
2.5M2	6	10%	6	10%
3M2	12	20%	15	25%
3.5M2	11	18%	10	17%
4M2	10	17%	10	17%
4.5M2	1	2%	2	3%
5M2	0	0%	0	0%
5M2.5	0	0%	0	0%
5M3	0	0%	0	0%
Total:	60	100%	60	100%

La tabla representa la comparación color inicial en ambas hemiarcada con y sin exposición a luz LED, en el cual el más frecuente fue el color 3M2.



**Gráfico 5. Comparación de ambas hemiarquadas con y sin exposición a luz LED**

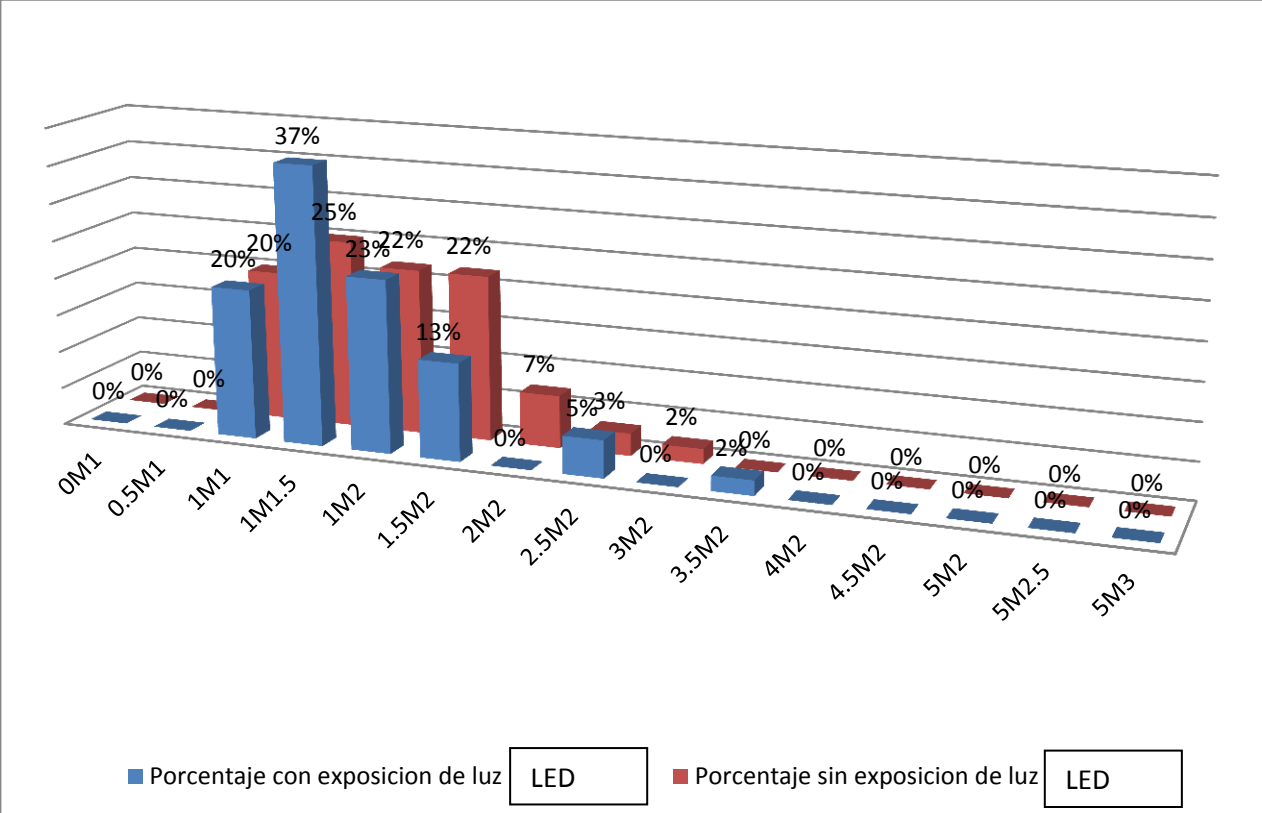
**Fuente: Tabla 5.**

**Tabla 6.**

**Comparación de color final en ambas hemiarcada con y sin exposición a luz LED**

Color	Exposición con luz		Exposición sin luz	
	Frecuencia	Porcentaje (%)	Frecuencia	Porcentaje (%)
0M1	0	0%	0	0%
0.5M1	0	0%	0	0%
1M1	12	20%	12	20%
1M1.5	22	37%	15	25%
1M2	14	23%	13	22%
1.5M2	8	13%	13	22%
2M2	0	0%	4	7%
2.5M2	3	5%	2	3%
3M2	0	0%	1	2%
3.5M2	1	2%	0	0%
4M2	0	0%	0	0%
4.5M2	0	0%	0	0%
5M2	0	0%	0	0%
5M2.5	0	0%	0	0%
5M3	0	0%	0	0%
Total:	60	100%	60	100%

La tabla representa la comparación color final en ambas hemiarcada con y sin exposición a luz LED, en el cual el más frecuente fue el color 1M1.5.



**Gráfico 6. Comparación de color final en ambas hemiarcada con y sin exposición a luz LED**

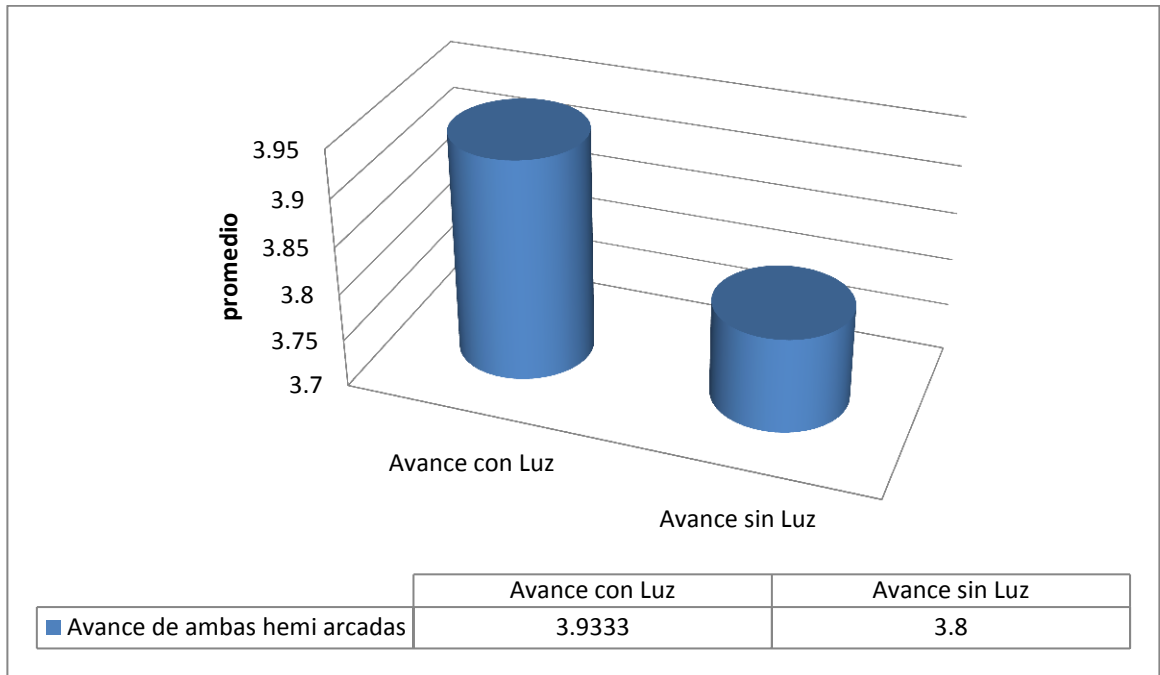
**Fuente: Tabla 6.**

**Tabla 7.**

**Análisis de Varianza**

Análisis de varianza de un factor						
RESUME						
N						
<i>Grupos</i>	<i>Cuenta</i>	<i>Suma</i>	<i>Promedio</i>	<i>Varianza</i>		
avance luz	60	236	3.9333333	2.741242938		
avance sin luz	60	228	3.8	2.908474576		
ANÁLISIS DE VARIANZA						
<i>Origen de las variaciones</i>	<i>Suma de cuadrados</i>	<i>Grados de libertad</i>	<i>Promedio de los cuadrados</i>	<i>F</i>	<i>Probabilidad</i>	<i>Valor crítico para F</i>
Entre grupos	0.53333333	1	0.53333333	0.1888	0.664710787	3.921478181
Dentro de los grupos	333.333333	118	2.82485876			
Total	333.866667	119				

Este Análisis de varianza de un factor representa que no hay una diferencia significativa entre ambas técnicas de blanqueamiento (utilizando o no luz LED).



**Gráfico 7. Promedio de avances de cada hemiarcada**

**Fuente: Tabla 7**

Este gráfico presenta el promedio de avance de color de ambas hemiar cadas. En el lado con exposición a luz LED es mayor con 3.9333 que al lado que no fue expuesto a luz LED con 3.8 pero se presentó con una diferencia no significativa en eficacia de técnica de blanqueamiento.

## VI. ANALISIS DE RESULTADOS

La tabla 1 y 2 representa la frecuencia porcentual de color inicial en hemiarcada con y sin exposición a luz de LED, en el cual el más frecuente fue el color 3M2 con 20% con exposición a luz LED y 25% sin exposición a luz de LED

La tabla 3 y 4 representa la frecuencia porcentual de color final en hemiarcada con y sin exposición a luz de LED, en el cual el más frecuente fue el color 1M1.5 con 37% con exposición a luz de LED y 25% sin exposición a luz de LED.

En la tabla 7 realizado en Microsoft Office Excel 2007 pudimos hacer un análisis para comparar ambas técnicas de blanqueamiento utilizando o no luz de LED para determinar si hay una diferencia significativa a la hora realizar dicho tratamiento. El Análisis de varianza de un factor sirve para comparar los promedios de dos o más poblaciones, es decir, el avance que hace cada tratamiento desde su color inicial hasta terminando el tratamiento para su color final de cada diente.

Aplicando estos dos criterios: Si  $P$  (probabilidad) es menos que 0.05 rechazamos la hipótesis nula pero si  $P$  es mayor que 0.05 aceptamos la hipótesis nula. La hipótesis nula es que no hay una diferencia significativa de ambas poblaciones o grupos En la tabla del estudio se presento con una probabilidad de 0.664710786986764, es decir es mayor que 0.05 y aceptamos la hipótesis nula que no hay una diferencia significativa entre ambas técnicas de blanqueamiento. Estos resultados concuerdan con los hallazgos de otros estudios. Posso SL, Ramírez DX, Rosas JA, Güiza EH; (2010) Pontificia Universidad Javeriana, Bogotá, Colombia por ejemplo, Compararon técnica de blanqueamiento dental con peróxido de hidrógeno al 25% en consultorio, utilizando o no luz halógena (Zoom). y no se encontraron diferencias estadísticamente significativas en el cambio de color en pacientes que fueron sometidos a tratamiento de blanqueamiento dental en consultorio con peróxido de hidrógeno al 25% al ser activado con y sin luz halógena. (7)

El promedio de avance de la técnica de blanqueamiento utilizando luz de LED es de 3.9333 (tono de color de avance desde color inicial) y con la técnica utilizando sin luz de LED es de 3.8.

## **VII. CONCLUSIONES**

- Color inicial más frecuente en la hemiarcada con utilización de luz LED fue el color 3M2
- Color inicial más frecuente en la hemiarcada sin utilización de luz LED fue el color 3M2
- Color final más frecuente en la hemiarcada con utilización de luz LED fue el color 1M1.5
- Color final más frecuente en la hemiarcada sin utilización de luz LED fue el color 1M1.5
- El promedio de avance de tono de color de color inicial a color final en la hemiarcada con utilización de luz LED fue de 3.9333.
- El promedio de avance de tono de color de color inicial a color final en la hemiarcada sin utilización de luz LED fue de 3.8.
- Para comparar ambas técnicas de blanqueamiento utilizando o no lámpara LED, se presentó que no hay una diferencia significativa entre ambas técnicas de blanqueamiento dental con peróxido de Hidrogeno al 35% utilizando o no activación con lámpara LED.



## **VIII. RECOMENDACIONES**

Después de haber realizado esta investigación, recomendamos:

- Realizar estudios con un número de muestra mayor utilizando el mismo método para comparar ambas técnicas de blanqueamiento utilizando o no lámpara luz LED.
- Transmitir los resultados de esta investigación a estudiantes de la Facultad de odontología para que tengan un conocimiento sobre el blanqueamiento dental y estética dental y poder implementarlo a su práctica clínica.
- Elaborar estudios utilizando diferentes marcas de blanqueadores para luego comparar su eficacia utilizando o no luz LED.
- Realizar estudios con la misma metodología utilizando la colorimetría digital para que el estudio tenga más exactitud.
- Realizar estudios con la misma metodología pero usando sistemas de blanqueamientos de diferentes marcas para establecer diferencias entre ellas.
- Dar seguimiento a los pacientes después del tratamiento para evaluar la estabilidad del color.

**ANEXOS**

**ANEXO A**

## ÍNDICE DE TABLAS

Página

<b>Tabla 1.</b> Frecuencia de color inicial en hemiarcada con exposición a luz de LED.....	50
<b>Tabla 2.</b> Frecuencia de color inicial en hemiarcada sin exposición a luz de LED.....	52
<b>Tabla 3.</b> Frecuencia de color final en hemiarcada con exposición a luz de LED.....	54
<b>Tabla 4.</b> Frecuencia de color final en hemiarcada sin exposición a luz de LED.....	56
<b>Tabla 5.</b> Comparación color inicial en ambas hemiarcada con y sin exposición a luz de LED.....	58
<b>Tabla 6.</b> Comparación color final en ambas hemiarcada con y sin exposición a luz de LED.....	60
<b>Tabla 7.</b> Análisis de varianza de un factor.....	62

**ANEXO B**

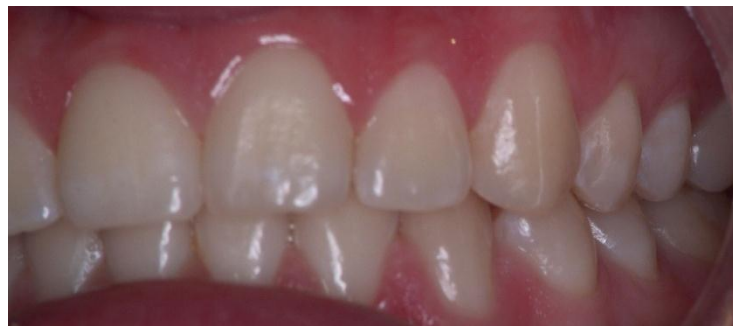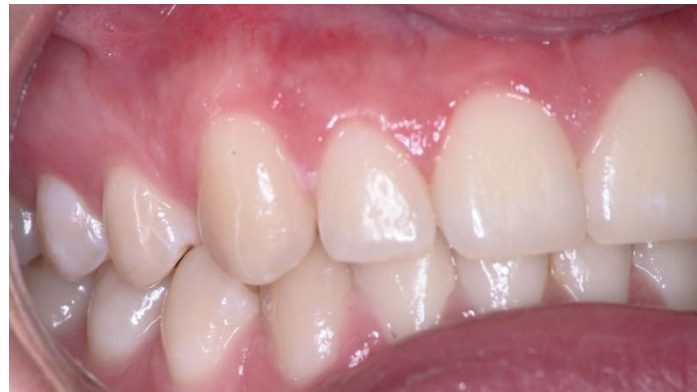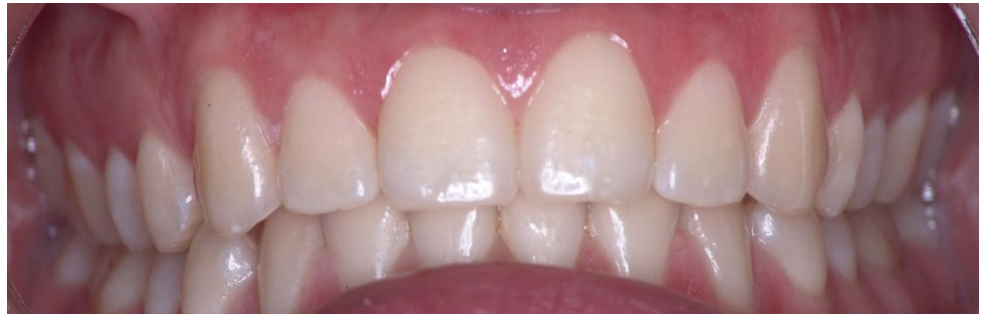## ÍNDICE DE GRAFICOS

Página

<b>Grafico 1.</b> Frecuencia de color inicial en hemiarcada con exposición a luz de LED.....	51
<b>Grafico 2.</b> Frecuencia de color inicial en hemiarcada sin exposición a luz de LED.....	53
<b>Grafico 3.</b> Frecuencia de color final en hemiarcada con exposición a luz de LED.....	55
<b>Grafico 4.</b> Frecuencia de color final en hemiarcada sin exposición a luz de LED.....	57
<b>Grafico 5.</b> Comparación color inicial en ambas hemiarcada con y sin exposición a luz de LED.....	59
<b>Grafico 6.</b> Comparación color final en ambas hemiarcada con y sin exposición a luz de LED.....	61
<b>Grafico 7.</b> Promedio de avances de cada hemiarcada.....	63

**ANEXO C**

**Fotografía de sonrisa**





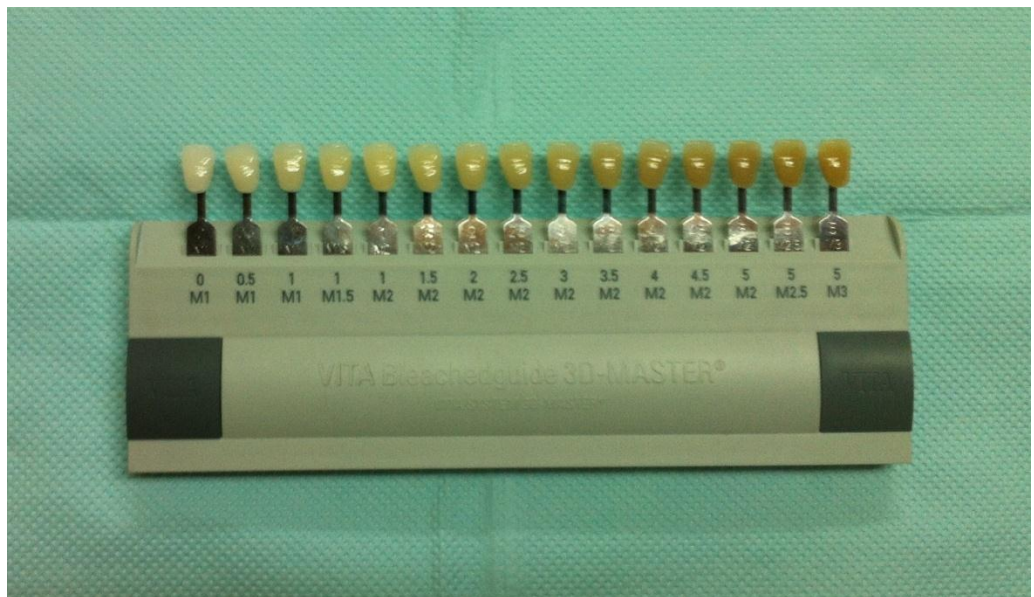
**ANEXO D**

**Camara Sony DSC-F828 CYBERSHOT DE 8MEGAPIXELES**



**ANEXO E**

**VITA BLEACHEDGUIDE 3D- MASTER**



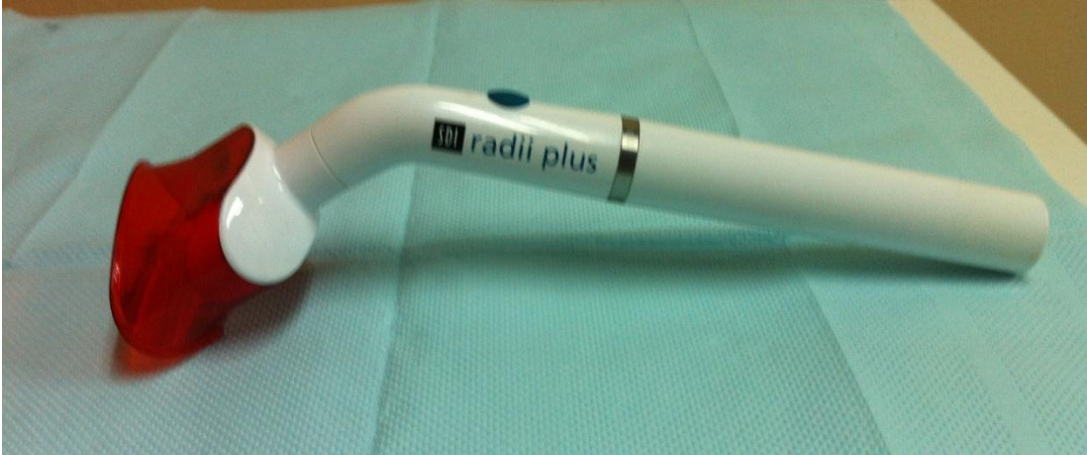**ANEXO F**

**Cuadro recolección de datos**

Paciente #					
Nombre					
Edad					
Sexo		Color Inicial	Valor	Color Final	Valor
Diente (A)					
Diente (B)					

**ANEXO G**

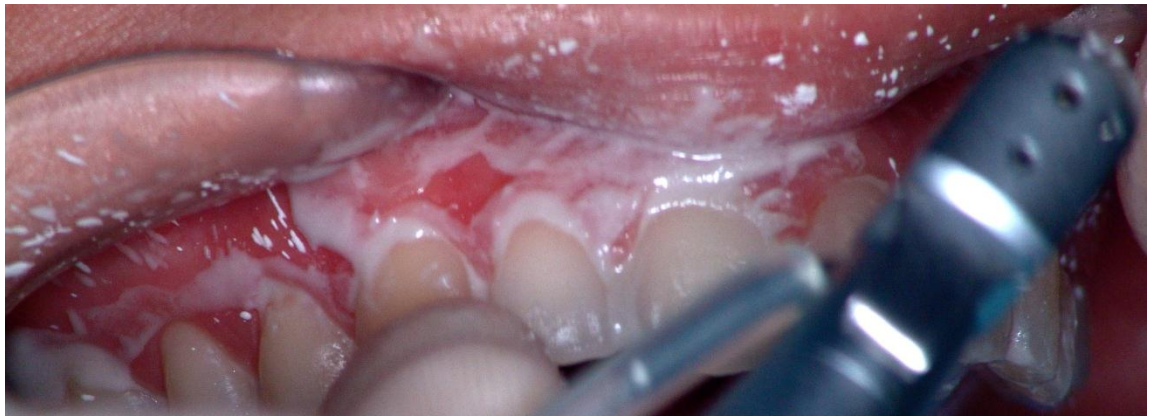
**Foto lámpara luz LED RadiiPlus con accesorio arqueado LED de Blanqueamiento**





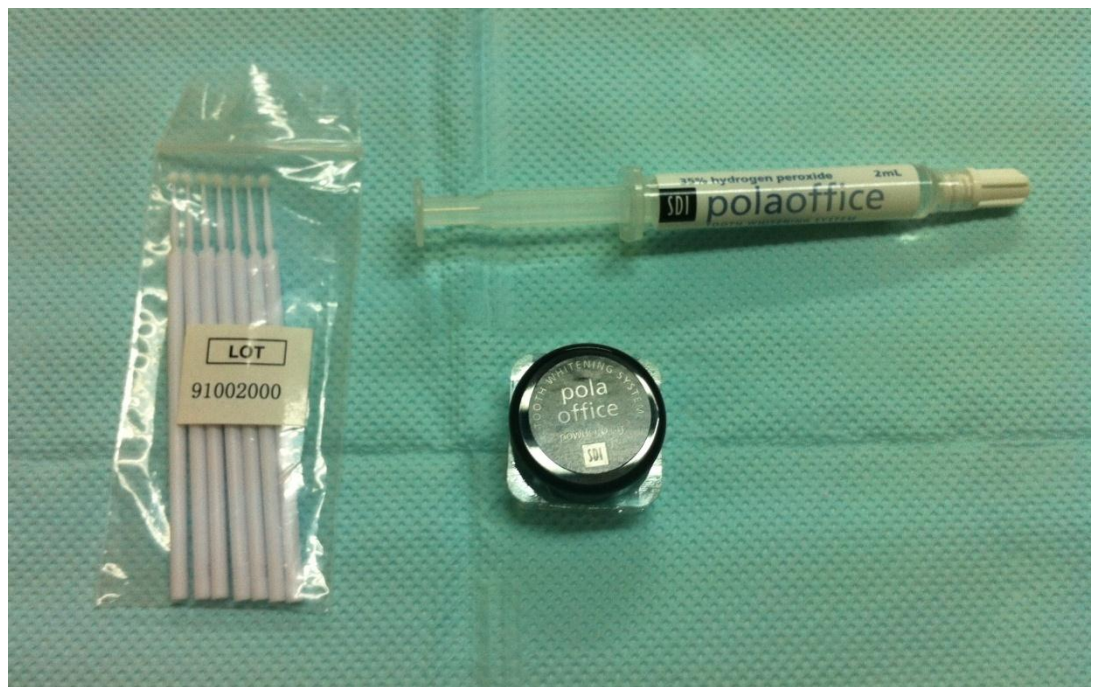**ANEXO H**

**Foto Profilaxis con piedra pómez**



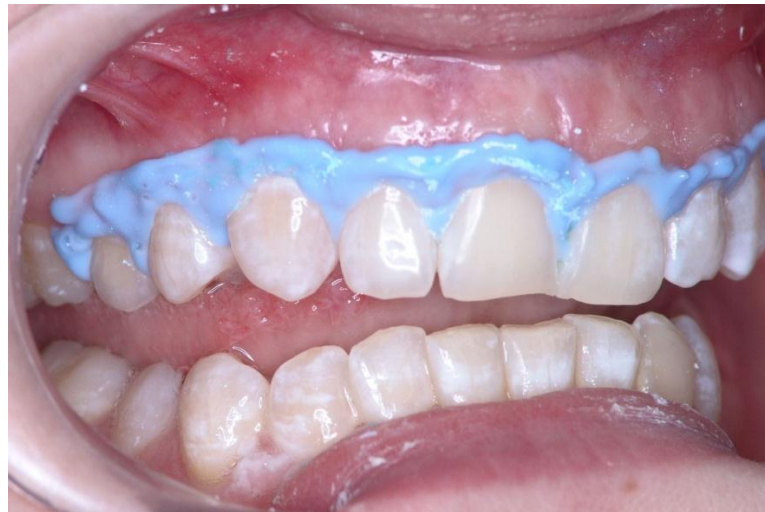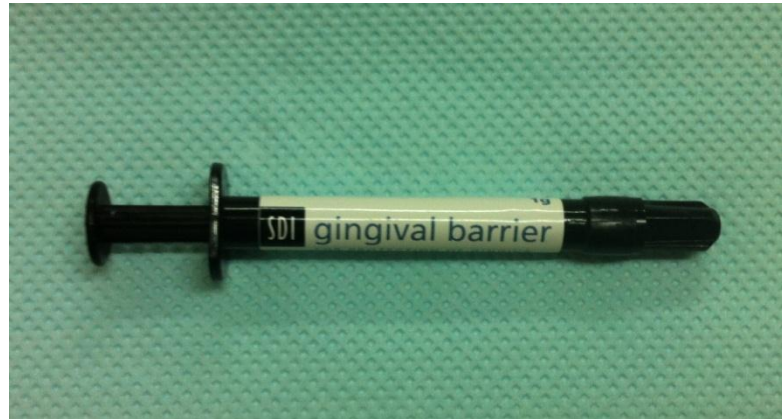**ANEXO I**

**POLA OFFICE DE LA SDI**



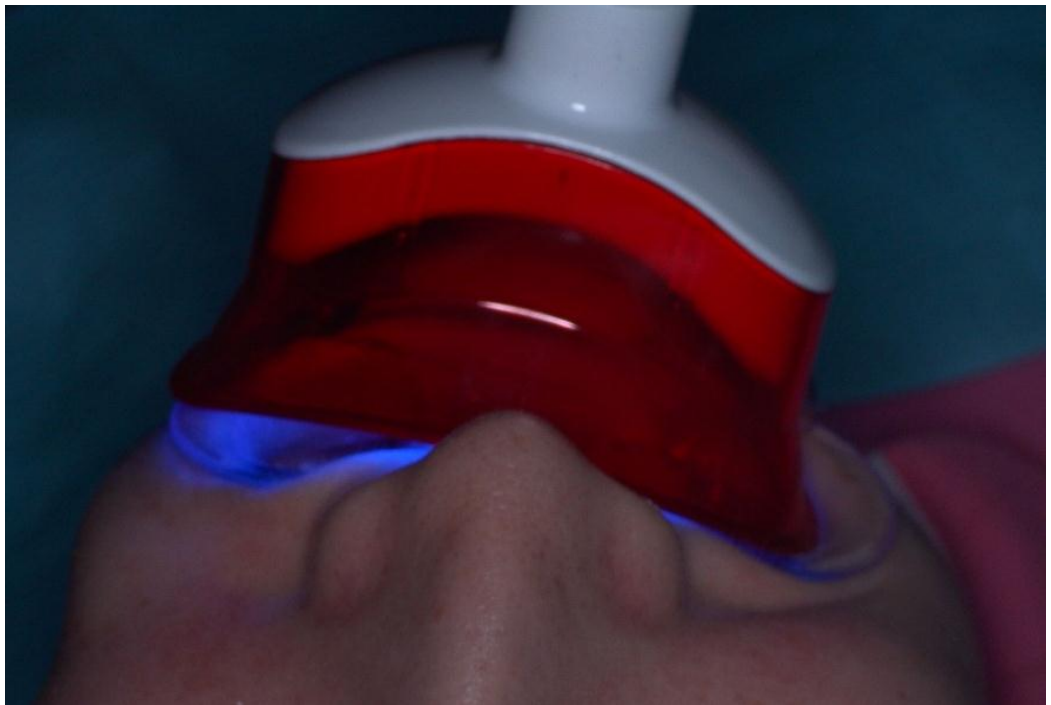
**ANEXO J**

Foto Barrera Gingival



**ANEXO K**

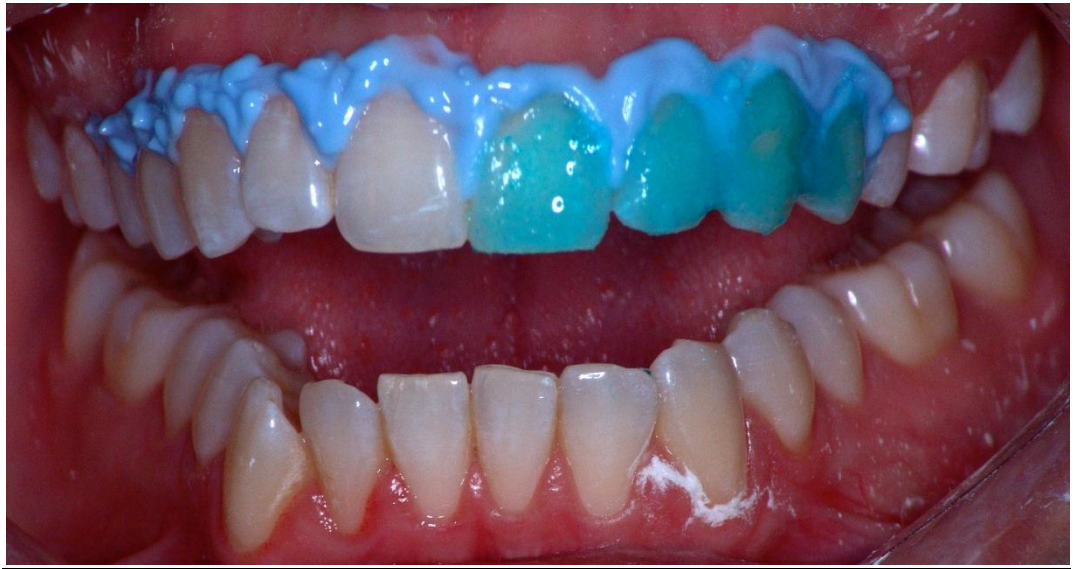**Foto: Lámpara RadiiPlus en el procedimiento**





**ANEXO L**

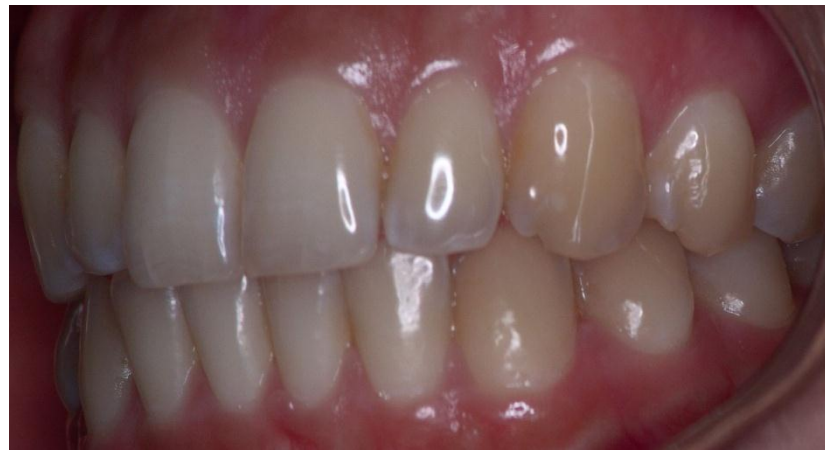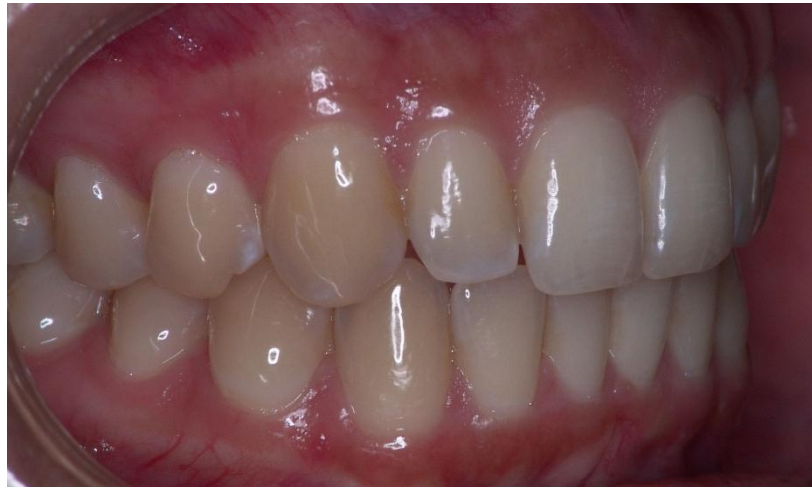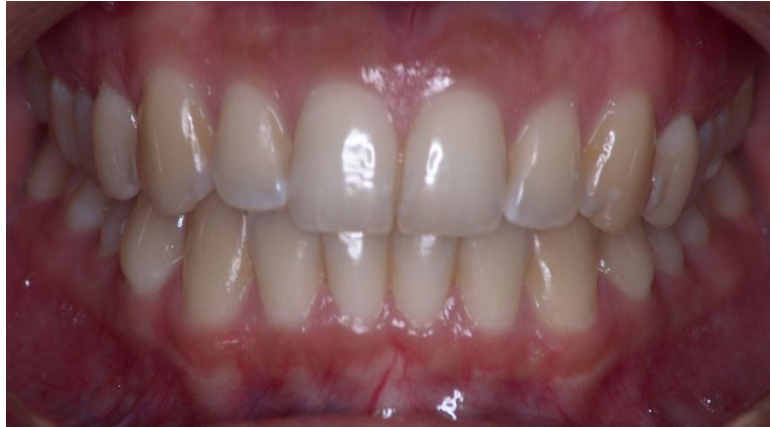**Foto: Aplicación de peróxido de hidrogeno al 35% en piezas dentales**



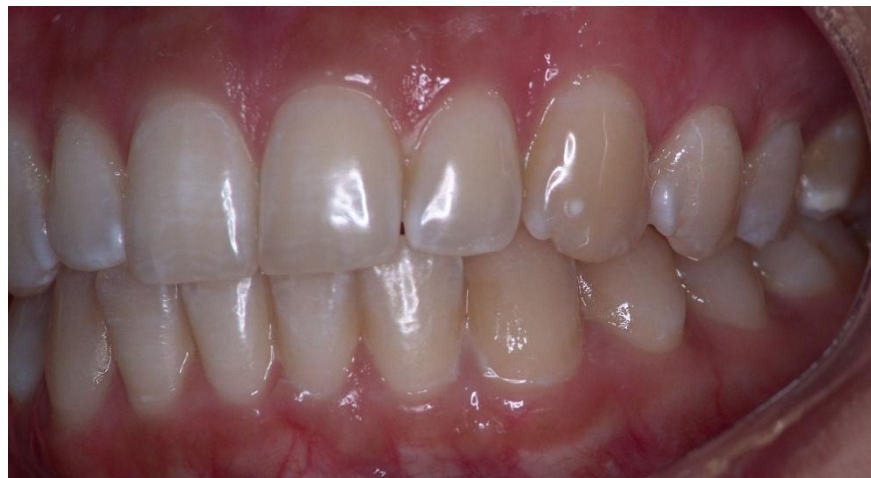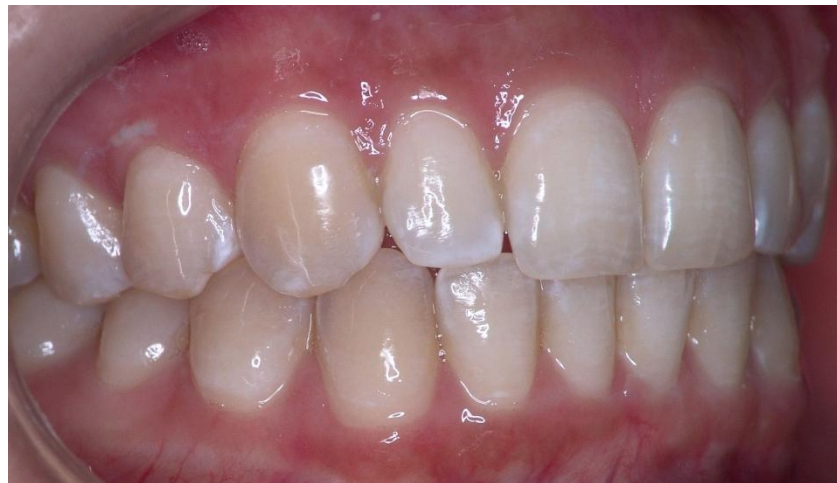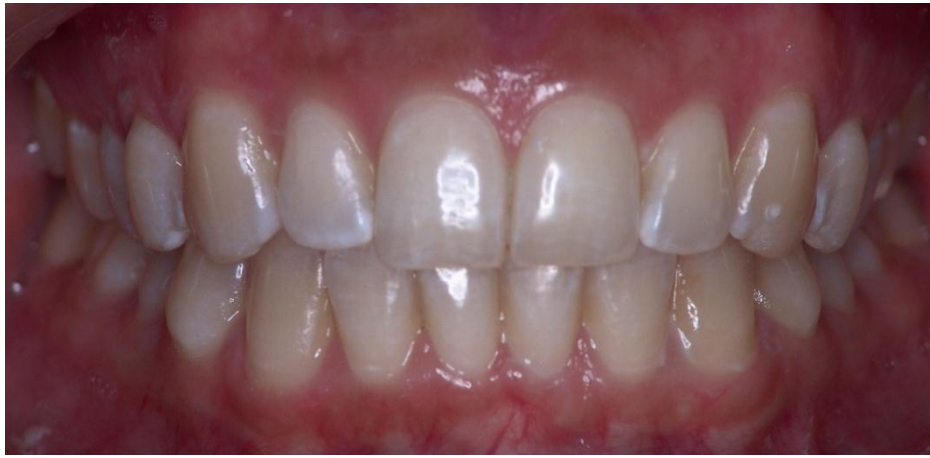**ANEXO M**

**Casos clínicos: Blanqueamiento dental ANTES/ DESPUÉS**

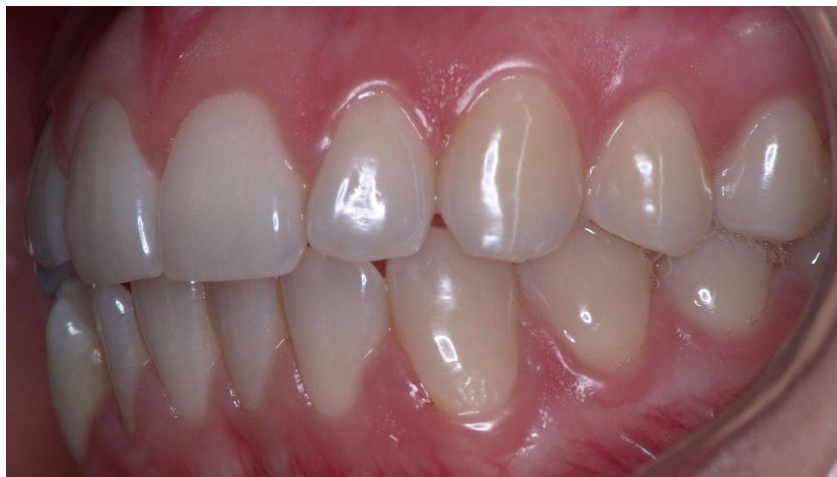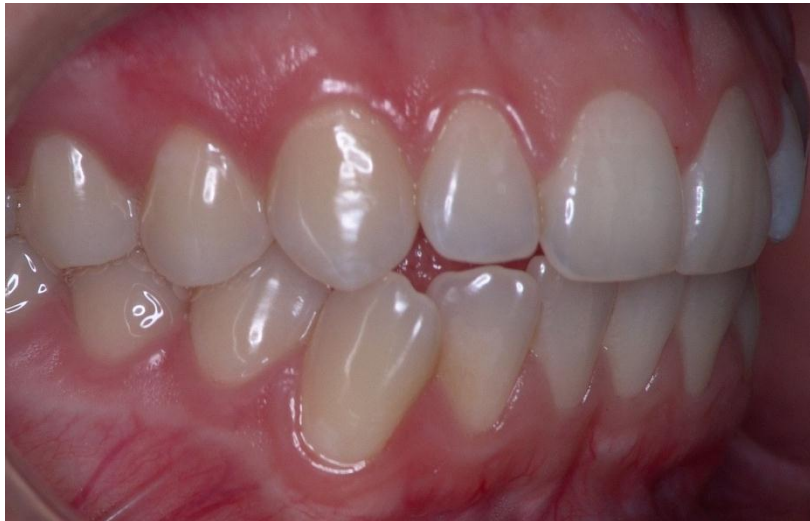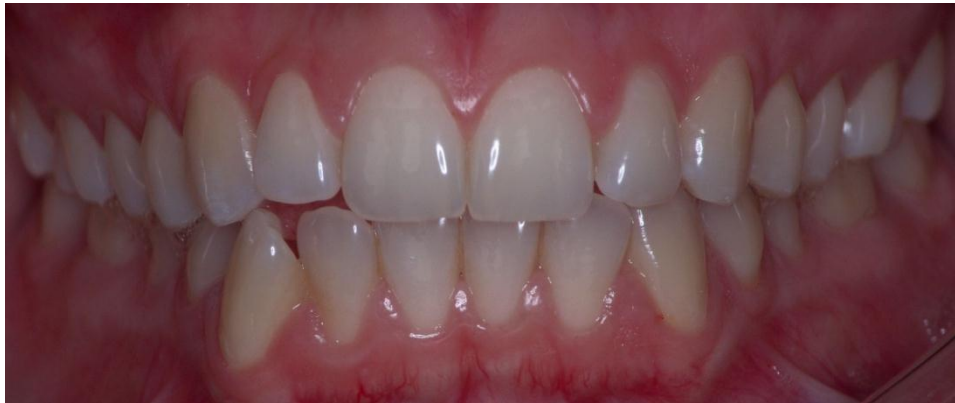**Caso 1: Fotos ANTES del tratamiento Color Inicial**



**Caso 1: Foto DESPUÉS del tratamiento Color Final**

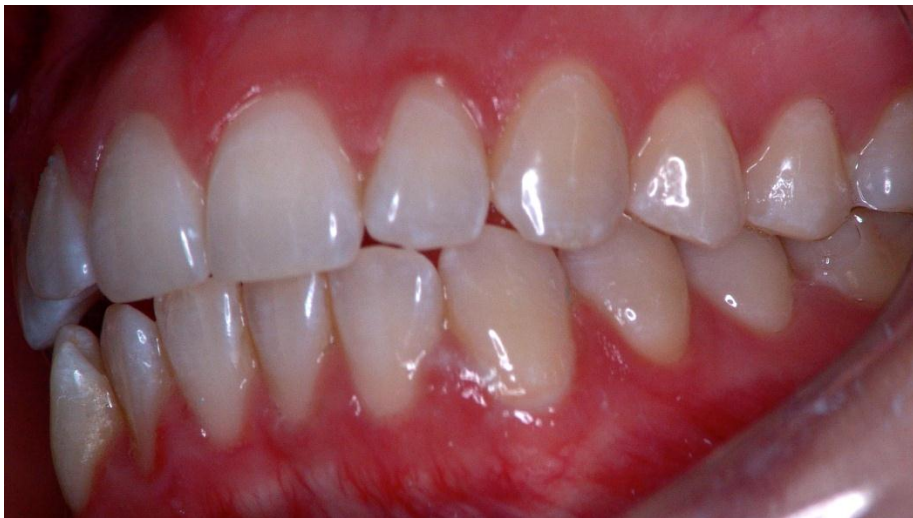
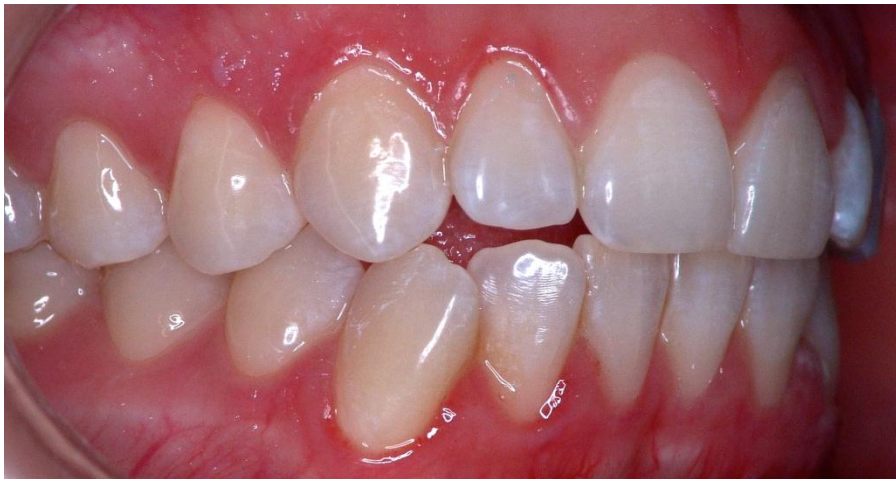
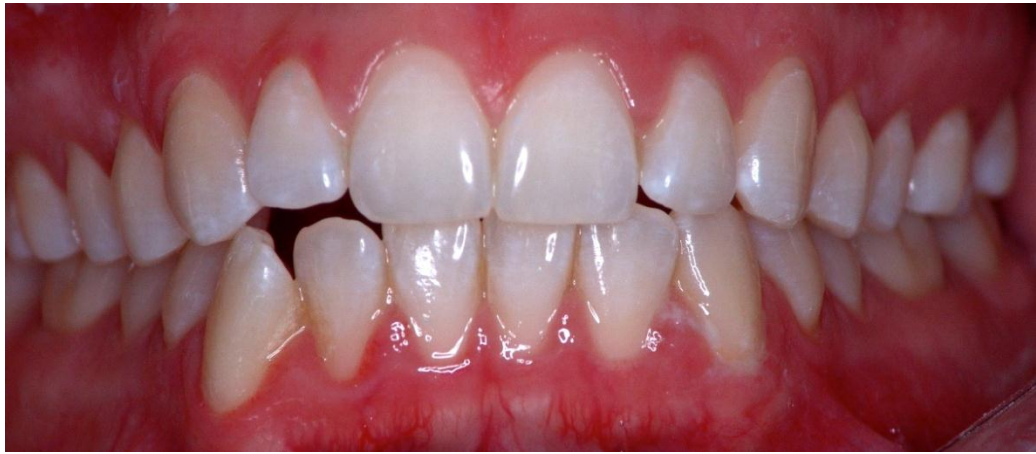**Caso 2: Foto ANTES del tratamiento Color Inicial**





**Caso 2: Foto DESPUÉS del tratamiento Color Final**



**ANEXO N**



**Valores asignados a los colores de la escala VITA Bleachedguide 3D-MASTER**

Valores asignados a los colores de la escala VITA Bleachedguide 3D-MASTER	
COLOR	VALOR
0M1	1
0.5M1	2
1M1	3
1M1.5	4
1M2	5
1.5M2	6
2M2	7
2.5M2	8
3M2	9
3.5M2	10
4M2	11
4.5M2	12
5M2	13
5M2.5	14
5M3	15

**ANEXO O**

### Recolección de datos de cada paciente

Paciente #	1				
Nombre	Clara Duarte				
Edad	21				
Sexo	F	Color Inicial	Valor	Color Final	Valor
Diente (A)	11	2M2	7	1M1	3
	12	2M2	7	1M1	3
	13	3.5M2	10	1M1.5	4
	14	3.5M2	10	1M1.5	4
Diente (B)	21	2M2	7	1M1	3
	22	2M2	7	1M1	3
	23	3M2	9	1.5M2	6
	24	3.5M2	10	1.5M2	6

Paciente #	2				
Nombre	Fabiola Lissandrelli				
Edad	22				
Sexo	F	Color Inicial	Valor	Color Final	Valor
Diente (A)	11	3M2	9	1M1.5	4
	12	3M2	9	1M1.5	4
	13	4M2	11	1M2	5
	14	4M2	11	1M2	5
Diente (B)	21	3M2	9	1M2	3
	22	3M2	9	1M1	3
	23	3.5M2	10	1M2	5
	24	4M2	11	1M2	5

Paciente #	3				
Nombre	Adriana Salazar				
Edad					
Sexo	F	Color Inicial	Valor	Color Final	Valor
Diente (A)	11	3M2	9	1M1.5	4
	12	3M2	9	1M1.5	4
	13	3.5M2	10	1M1	3
	14	3.5M2	10	1M1.5	4
Diente (B)	21	3M2	9	1M1.5	4
	22	3M2	9	1M1.5	4
	23	4M2	11	1M1.5	4
	24	4M2	11	1M2	5

Paciente #	4				
Nombre	Georgina Garcia				
Edad	24				
Sexo	Femenino	Color Inicial	Valor	Color Final	Valor
Diente (A)	11	3M2	9	1 M2	5
	12	3.5M2	10	1 M2	5
	13	4M2	11	3.5 M2	10
	14	4M2	11	2.5 M2	8
Diente (B)	21	3M2	9	1 M2	5
	22	3.5M2	10	1 M2	5
	23	4.5M2	12	3 M2	9
	24	4M2	11	1.5 M2	6

Paciente #	5				
Nombre	Felisa castillo				
Edad	24				
Sexo	Femenino	Color Inicial	Valor	Color Final	Valor
Diente (A)	11	1M2	5	1 M1	3
	12	1M1.5	4	1 M1	3
	13	1.5M2	6	1 M1	3
	14	1.5M2	6	1 M1.5	4
Diente (B)	21	1M2	5	1M1	3
	22	1M2	5	1M1	3
	23	1.5M2	6	1M1	3
	24	1.5M2	6	1M1.5	4

Paciente #	6				
Nombre	Gabriela jimenez				
Edad	20				
Sexo	Femenino	Color Inicial	Valor	Color Final	Valor
Diente (A)	11	2M2	7	1 M1.5	4
	12	2M2	7	1 M1.5	4
	13	3.5M2	10	1 M2	5
	14	4M2	11	1 M1.5	4
Diente (B)	21	2M2	7	1 M1.5	4
	22	2M2	7	1 M1.5	4
	23	4M2	11	1.5 m2	6
	24	4M2	11	1.5 m2	6

Paciente #	7				
Nombre	Karla Moreira				
Edad	18				
Sexo	F	Color Inicial	Valor	Color Final	Valor
Diente (A)	11	2.5M2	8	1 M1.5	4
	12	2.5M2	8	1 M1	3
	13	3.5M2	10	1.5 M2	6
	14	2.5M2	8	1 M1.5	4
Diente (B)	21	3M2	9	1 M1.5	4
	22	3M2	9	1 M1	3
	23	3.5M2	10	1 M2	5
	24	2M2	7	1 M1.5	4

Paciente #	8				
Nombre	Andrea Chamorro				
Edad	22				
Sexo	F	Color Inicial	Valor	Color Final	Valor
Diente (A)	11	1M1.5	4	1 M1	3
	12	1M2	5	1 M1	3
	13	1.5M2	6	1 M1.5	4
	14	1.5M2	6	1 M1.5	4
Diente (B)	21	1M1.5	4	1 M1	3
	22	1M2	5	1M1	3
	23	1.5M2	6	1.5 M2	6
	24	1.5M2	6	1 M2	5

Paciente #	9				
Nombre	Sinar Conto				
Edad	22				
Sexo	F	Color Inicial	Valor	Color Final	Valor
Diente (A)	11	3.5M2	10	1M1.5	4
	12	4M2	11	1M2	5
	13	4M2	11	1.5M2	6
	14	4M2	11	1.5M2	6
Diente (B)	21	3.5M2	10	1M1.5	4
	22	4M2	11	1M2	5
	23	4M2	11	1M2	5
	24	4M2	11	1.5M2	6

Paciente #	10				
Nombre	Joaquin Baldovinos				
Edad	23				
Sexo	M	Color Inicial	Valor	Color Final	Valor
Diente (A)	11	2.5M2	8	1 M2	5
	12	2.5M2	8	1 M2	5
	13	3M2	9	1 M2	5
	14	3M2	9	1 M2	5
Diente (B)	21	2.5M2	8	1 M2	5
	22	2.5M2	8	1.5 M2	6
	23	3M2	9	1.5 M2	6
	24	3M2	9	1.5 M2	6

Paciente #	11				
Nombre	Alejandro Aguirre				
Edad	31				
Sexo	M	Color Inicial	Valor	Color Final	Valor
Diente (A)	11	3.5M2	10	1.5 M2	6
	12	3.5M2	10	1.5 M2	6
	13	4.5M2	12	2.5 M2	8
	14	3.5M2	10	2.5 M2	8
Diente (B)	21	3.5M2	10	1.5 M2	6
	22	3.5M2	10	1.5 M2	6
	23	4.5M2	12	2.5 M2	8
	24	4M2	11	2.5 M2	8

Paciente #	12				
Nombre	Jenny Mendoza				
Edad	23				
Sexo	F	Color Inicial	Valor	Color Final	Valor
Diente (A)	11	1M2	5	1M1.5	4
	12	1M2	5	1M1.5	4
	13	2M2	7	1M2	5
	14	2M2	7	1M2	5
Diente (B)	21	1M2	5	1M1.5	4
	22	1M2	5	1M1.5	4
	23	2.5M2	8	2M2	7
	24	2M2	7	2M2	7



Paciente #	13				
Nombre	Tania Aguilar				
Edad	22				
Sexo	F	Color Inicial	Valor	Color Final	Valor
Diente (A)	11	3M2	9	1M1.5	4
	12	3M2	9	1M1.5	4
	13	3M2	9	1M2	5
	15	2M2	7	1M2	5
Diente (B)	21	3M2	9	1M1.5	4
	22	3M2	9	1M1.5	4
	23	3.5M2	10	1M1.5	4
	25	3M2	9	1M2	5

Paciente #	14				
Nombre	Blanca Mendoza				
Edad	19				
Sexo	F	Color Inicial	Valor	Color Final	Valor
Diente (A)	11	3M2	9	1.5M2	6
	12	3M2	9	1.5M2	6
	13	4M2	11	1.5M2	6
	14	4M2	11	1M1.5	4
Diente (B)	21	3M2	9	1.5M2	6
	22	3M2	9	2M2	7
	23	3.5M2	10	2M2	7
	24	3.5M2	10	1M2	5

Paciente #	15				
Nombre	Amy Picado				
Edad	21				
Sexo	FEMEINO	Color Inicial	Valor	Color Final	Valor
Diente (A)	11	2.5 M2	8	1 M1	3
	12	2 M2	7	1 M1	3
	13	2 M2	7	1 M1.5	4
	14	2 M2	7	1 M1	3
Diente (B)	21	2.5 M2	8	1 M1	3
	22	2 M2	7	1 M1	3
	23	2.5 M2	8	1 M1.5	4
	24	2.5 M2	8	1 M1	3

**ANEXO P**

**Tabla: Avance de piezas dentales desde color inicial a color final por blanqueamiento dental en ambas hemiarcada utilizando o no luz de LED**

Con Exposición a Luz (A)							Sin Exposición a Luz (B)					
Paciente	Diente	Color	Valor	Color	Valor	Avance	Diente	Color	Valor	Color	Valor	Avance
		Inicial		Final				Inicial	Final			
1	11	2M2	7	1M1	3	4	21	2M2	7	1M1	3	4
	12	2M2	7	1M1	3	4	22	2M2	7	1M1	3	4
	13	3.5M2	10	1M1.5	4	6	23	3M2	9	.5M2	6	3
	14	3.5M2	10	1M1.5	4	6	24	3.5M2	10	.5M2	6	4
2	11	3M2	9	1M1.5	4	5	21	3M2	9	1M1	3	6
	12	3M2	9	1M1.5	4	5	22	3M2	9	1M1	3	6
	13	4M2	11	1M2	5	6	23	3.5M2	10	1M2	5	5
	14	4M2	11	1M2	5	6	24	4M2	11	1M2	5	6
3	11	3M2	9	1M1.5	4	5	21	3M2	9	1M1.5	4	5
	12	3M2	9	1M1.5	4	5	22	3M2	9	1M1.5	4	5
	13	3.5M2	10	1M1	3	7	23	3M2	11	1M1.5	4	7
	14	3.5M2	10	1M1.5	4	6	24	4M2	11	1M2	5	6
4	11	3M2	9	1M2	5	4	21	3M2	9	1M2	5	4
	12	3.5M2	10	1M2	5	5	22	3.5M2	10	1M2	5	5
	13	4M2	11	3.5M2	10	1	23	4.5M2	12	3M2	9	3
	14	4M2	11	2.5M2	8	3	24	4M2	11	.5M2	6	5
5	11	1M2	5	1M1	3	2	21	1M2	5	1M1	3	2
	12	1M1.5	4	1M1	3	1	22	1M2	5	1M1	3	2
	13	1.5M2	6	1M1	3	3	23	1.5M2	6	1M1	3	3

	14	1.5M2	6	M1.5	4	2	24	1.5M2	6	M1.5	4	2
6	11	2M2	7	M1.5	4	3	21	2M2	7	M1.5	4	3
	12	2M2	7	M1.5	4	3	22	2M2	7	M1.5	4	3
	13	3.5M2	10	1M2	5	5	23	4M2	11	.5M2	6	5
	14	4M2	11	M1.5	4	7	24	4M2	11	.5M2	6	5
7	11	2.5M2	8	M1.5	4	4	21	3M2	9	M1.5	4	5
	12	2.5M2	8	1M1	3	5	22	3M2	9	1M1	3	6
	13	3.5M2	10	1.5M2	6	4	23	3.5M2	10	1M2	5	5
	14	2.5M2	8	M1.5	4	6	24	2M2	7	M1.5	4	3
8	11	1M1.5	4	1M1	3	1	21	1M1.5	4	1M1	3	1
	12	1M2	5	1M1	3	2	22	1M2	5	1M1	3	2
	13	1.5M2	6	M1.5	4	2	23	1.5M2	6	.5M2	6	0
	14	1.5M2	6	M1.5	4	2	24	1.5M2	6	1M2	5	1
9	11	3.5M2	10	M1.5	4	6	21	3.5M2	10	M1.5	4	6
	12	4M2	11	1M2	5	6	22	4M2	11	1M2	5	6
	13	4M2	11	1.5M2	6	5	23	4M2	11	1M2	5	6
	14	4M2	11	1.5M2	6	5	24	4M2	11	.5M2	6	5
10	11	2.5M2	8	1M2	5	3	21	2.5M2	8	1M2	5	3
	12	2.5M2	8	1M2	5	3	22	2.5M2	8	.5M2	6	2
	13	3M2	9	1M2	5	4	23	3M2	9	.5M2	6	3
	14	3M2	9	1M2	5	4	24	3M2	9	.5M2	6	3
11	11	3.5M2	10	1.5M2	6	4	21	3.5M2	10	.5M2	6	4
	12	3.5M2	10	1.5M2	6	4	22	3.5M2	10	.5M2	6	4

	13	4.5M2	12	2.5M2	8	4	23	4.5M2	12	2.5M2	8	4
	14	3.5M2	10	2.5M2	8	2	24	4M2	11	2.5M2	8	3
12	11	1M2	5	1M1.5	4	1	21	1M2	5	1M1.5	4	1
	12	1M2	5	1M1.5	4	1	22	1M2	5	1M1.5	4	1
	13	2M2	7	1M2	5	2	23	2.5M2	8	2M2	7	1
	14	2M2	7	1M2	5	2	24	2M2	7	2M2	7	0
13	11	3M2	9	1M1.5	4	5	21	3M2	9	1M1.5	4	5
	12	3M2	9	1M1.5	4	5	22	3M2	9	1M1.5	4	5
	13	3M2	9	1M2	5	4	23	3.5M2	10	1M1.5	4	6
	14	2M2	7	1M2	5	2	25	3M2	9	1M2	5	4
14	11	3M2	9	1.5M2	6	3	21	3M2	9	1.5M2	6	3
	12	3M2	9	1.5M2	6	3	22	3M2	9	2M2	7	2
	13	4M2	11	1.5M2	6	5	23	3.5M2	10	2M2	7	3
	14	4M2	11	1M1.5	4	7	24	3.5M2	10	1M2	5	5
15	11	2.5M2	8	1M1	3	5	21	2.5M2	8	1M1	3	5
	12	2M2	7	1M1	3	4	22	2M2	7	1M1	3	4
	13	2M2	7	1M1.5	4	3	23	2.5M2	8	1M1.5	4	3
	14	2M2	7	1M1	3	4	24	2.5M2	8	1M1	3	5

## **BIBLIOGRAFIA**

- 1) Bernardon JK, Sartori N, Ballarin A, Perdigao J. Lopes G, Baratieri LN; Clinical Performance of vital Bleaching techniques; Operative Dentistry, 2010, 35-1, 3-10
- 2) Gómez de Ferreris, María Elsa; Campos Muñoz, Antonio; Histología y embriología bucodental, 2da edición, Medica Panamericana, 1999. 195-265
- 3) Kugel G. Clinical Evaluation of Chemical and Light-Activated Tooth Whitening Systems; Compendium, 2006, 27(1)
- 4) Marson FC, Sensi LG, Vieira LCC, Araújo E; Clinical Evaluation of In-Office Dental bleaching treatments with and without the use of light-activation source; Operative Dentistry, 2008, 33-1. 15-22
- 5) Nocchi Conceicao, Ewerton; Odontología Restauradora Salud y estética, 2da edición, Buenos Aires, Medica Panamericana, 2008. Blanqueamiento dental, 203-229.
- 6) Papathanasiou A, Kastali S, Perry RD, Kugel G, Clinical Evaluation of a 35% hydrogen peroxide In-Office Whitening System; Compendium, 2002; 23(4): 335-346
- 7) Posso SL, Ramírez DX, Rosas JA, Güiza EH. Comparación del blanqueamiento dental con peróxido de hidrógeno al 25% en consultorio, utilizando o no luz halógena (Zoom). Univ Odontol. 2010 Ene-Jun; 29(62): 19-25.
- 8) Revista FGMNews, volumen 3, Histórico del blanqueamiento dental, septiembre 2009 Pg 21.
- 9) Wolfgang Buchalla, Thomas Attin, External bleaching therapy with activation by heat, light or laser—A systematic review, dental materials 23, 2007. 586–596